Untersuchungen

über

Decidua circumflexa und ihr Vorkommen bei Tubenschwangerschaft.

(Gekrönte Preisschrift.)

Inaugural - Dissertation

zur

Erlangung der Doctorwürde

in der

gesammten Medicin

einer

hohen medicinischen Facultät

der

Kgl. Bayer. Ludwig-Maximilians-Universität zu München

vorgelegt von

Eugen Fraenkel,

appr. Arzt aus Bamberg.

(Mit 2 lithographirten Tafeln.)

Referent: Herr Geheimrath Prof. Dr. v. Winckel.

Berlin 1894.

Gedruckt bei L. Schumacher.

Untersuchungen

über

Decidua circumflexa und ihr Vorkommen bei Tubenschwangerschaft.

(Gekrönte Preisschrift.)

Inaugural - Dissertation

zur

Erlangung der Doctorwürde

in der

gesammten Medicin

einer

hohen medicinischen Facultät

der

Kgl. Bayer. Ludwig-Maximilians-Universität zu München

vorgelegt von

Eugen Fraenkel,

appr. Arzt aus Bamberg.

(Mit 2 lithographirten Tafeln.)

Referent: Herr Geheimrath Prof. Dr. v. Winckel.

Berlin 1894.

Gedruckt bei L. Schumacher.

Nachstehende Untersuchungen über die Decidua circumflexa wurden im Winter 1892/93 im hiesigen anatomischen Institute ausgeführt.

Zur Conservirung der Präparate kamen Alkohol in den verschiedenen üblichen Concentrationen, Sublimat, Chromsäure und Müller'sche Flüssigkeit zur Verwendung.

Zur Anfertigung der Schnitte wurde die Paraffinmethode benutzt. Zur Stückfärbung dienten Boraxcarmin und Paracarmin, zur Schnittfärbung hauptsächlich Hämateïnalaun, Böhmer'sches und Delafield'sches Hämatoxylin, sowie Eosin. Vereinzelt auch Alauncarmin, Safranin und Pikrinsäure. Zur Kontrole der durch die verschiedenen Carmine, sowie durch Hämatoxylin-Eosin erzielten Fibrinfärbungen diente mehrmals die Weigert'sche Fibrinreaction.

Erster Monat der Gravidität.

Aus dem ersten Monate der Gravidität besitze ich nur ein Präparat, ein Abortivei von $3^1/_2$ Wochen, welches ich Herrn Prof. v. Kupffer, meinem verehrten Lehrer, verdanke.

Ich gestatte mir, einen Auszug der in der Münchener morphologischen Gesellschaft von Kupffer[21]) gegebenen Beschreibung dieses Eies hier anzuführen. Das Präparat bestand aus einem Deciduasack, der am Fundustheile 3 cm, vom Fundus bis zum cervicalen

Abschnitte auf der einen Fläche 5,3 cm, auf der anderen 5,1 cm maass. Die Dimensionen der Fruchtkapsel, in der Ebene der Decidua aufgenommen, betrugen innen 16 mm, aussen 12 mm. Die Dicke derselben von Scheitel zu Scheitel gemessen, betrug 10 mm. Die Innenfläche der das Ei bergenden Anschwellung war glatt und zeigte keine Andeutung jener seichten Furchen und erhöhten Felder, wie sie auf der Vera wahrzunehmen waren. In ihrem Umkreise verlief ein unregelmässiger, niedriger Wulst, auf den nach aussen eine Furche folgte, wodurch sich die Anschwellung scharf von der Fläche der Decidua absetzte. Mit der Circumflexa war das Chorion noch nirgends in engere Verbindung getreten. Ein Scheitelfeld des Chorion von 6—7 mm Durchmesser war völlig frei von Zotten. Der prall vom Amnios umschlossene Embryo maass 4,3 mm und besass 30 Paar Urwirbel.

Die Conservirung des Präparates ist eine relativ sehr gute. An einzelnen Stellen konnte ich im Zottenepithel noch Reste von Kerntheilungsfiguren erkennen. Dafür, dass die an ihm zu beobachtenden Verhältnisse den normalen sehr nahe stehen, wäre ausser dem guten Erhaltungszustande des Embryos die strotzende Füllung sämmtlicher Zottengefässe mit wohlerhaltenen Blutkörperchen anzuführen.

Betrachtet man einen Schnitt durch einen Quadranten der Fruchtkapsel bei schwacher Vergrösserung, so stellen Decidua serotina und circumflexa zusammen annähernd einen Kreisbogen dar, in dessen Aequator die Vera in fast radiärer Richtung ansetzt. Diese zeigt, als Ausdruck jenes oben erwähnten Furchensystems, eine wellige Oberfläche. Doch sind die Berge flach und langgezogen, die Thäler schmal und nach unten etwas zugespitzt. Unterhalb dieser Thäler findet man entweder durch einen schmäleren Halstheil mit ihnen verbundene, oder erst bei Verfolgung in der Serie in einen solchen übergehende, gewunden nach aussen (gegen die Uterusmuskulatur) verlaufende Kanäle. Durch ihre stellenweise deutliche Epithelauskleidung kennzeichnen sie sich als stark erweiterte und gewundene Drüsen. Von Gefässen kann man bei dieser Vergrösserung deutlich Arterien und Venen unterscheiden. Erstere besitzen bis in ihre feinsten Verästelungen noch deutlich erkennbare Muskelfasern, während die Venen ausser dem Endothelsaum nur an den dickeren Stämmen noch eine bindegewebige Lage zeigen, in die nur spärliche Kerne eingestreut sind. Die Arterien verlaufen stark spiralig gewunden, so dass man auf einem Schnitte

schon aus der gegenseitigen Lage ihrer Querschnitte ihren Verlauf erschliessen kann. Die Venen sind bedeutend weiter und ziehen meist geradlinig von der Oberfläche nach abwärts. Einzelne sind auch ein wenig gewunden. In allen Schichten der Schleimhaut nehmen sie in beinahe rechtwinkliger Richtung einmündende Seitengefässe auf. Der Uebergang von den Arterien zu den Venen lässt sich an einem nicht injicirten Präparate nicht feststellen. Doch konnte ich zahlreiche längs- und quergetroffene Capillaren wahrnehmen.

Im Gewebe der Vera lassen sich zwei Schichten unterscheiden, die ohne scharfe Grenzen in einander übergehen: eine innere, mit grösseren, hellen und nicht sehr dicht stehenden Kernen, sowie eine äussere, mit sehr eng aneinandergereihten, ziemlich kleinen, dunklen Kernen. Das Verhalten der Drüsen, welches die Differenzirung zwischen einer compakten und einer spongiösen Lage bedingt, scheint sich erst im weiteren Verlaufe der Schwangerschaft herauszubilden.

Die Serotina ist etwas schmäler als die Circumflexa. Sie ist von ziemlich breiten Spalten durchsetzt, die theilweise in die Circumflexa umbiegen. Sie erweisen sich theils als Gefässe, theils als Drüsen. Ausser diesen längs verlaufenden Spalten sind auch noch runde und ovale Lücken in ihr vorhanden, die quer und schief getroffenen Gefässen entsprechen. In der Tiefe kann man die Arterien an ihrer deutlichen Muskelwand noch leicht erkennen. Gegen das Chorion zu verliert sich diese aber allmälig.

Die dem Ei zugekehrte Fläche der Serotina ist von einem streifigen Fibrinbelag von wechselnder Dicke überzogen. Stellenweise zeigt er Lücken und zwar da, wo Chorionzotten in Gefässe der Serotina eingedrungen sind.

Den Anfangstheil der Circumflexa bildet jener, schon bei der makroskopischen Beschreibung erwähnte Wulst, der sich durch einen Spalt gegen die Vera absetzt und sich über ihr Niveau erhebt. Er zeigt in seinem der Uterushöhle zugewendeten Theile einen eigenthümlichen grobmaschigen Bau. Seine Oberfläche trägt Einsenkungen, die den Mündungen von Drüsen entsprechen, die sich aus der Serotina und auch aus den angrenzenden Theilen der Vera in ihn erstrecken. Hofmeier (21, pag. 45) scheint demnach Kupffer's Angaben missverstanden zu haben, wenn er ihn den Beobachtern beizählt, die keine Drüsen in der Circumflexa beobachteten. Die bezügliche Stelle lautet: „Man sieht zwar in

den Randpartien der Serotina zahlreiche Drüsen, aber sämmtliche verlaufen in der Fläche dieser Membran gegen den Rand der Fruchtkapsel, umgreifen denselben im Bogen und münden in die Uterinhöhle derart, dass ein Kranz von Drüsenmündungen die Basis der Decidua reflexa umgiebt.“ Es scheint mir ziemlich klar, dass die Drüsen nur dann den Rand der Fruchtkapsel im Bogen umgreifen können, wenn sie auch auf der Basis der Circumflexa münden.

An den dicken Basaltheil schliesst sich eine dünnere Partie von compaktem Gefüge an, das nur von unregelmässig verstreuten runden und ovalen Lücken durchsetzt wird. Diese stellen, wie ihre eingehende Untersuchung bald mehr, bald weniger leicht ergiebt, Gefässräume dar.

Die innere Schicht der Decidua vera setzt sich aus ziemlich grossen, hellen Elementen zusammen, deren meist ovale Kerne sich mit Boraxcarmin und Safranin nur schwach färben. Dicht unter der Oberfläche liegen sie ziemlich locker. Da sie sich gegen ihre Umgebung scharf abgrenzen, kann man leicht erkennen, dass runde und ovale Formen unter ihnen vorwiegen. Zwischen sie sind zahlreiche, Lymphkörperchen ähnliche Zellen mit intensiv gefärbten runden Kernen eingelagert. Oft liegen diese zu mehreren in kleinen Spalträumen beisammen. Ausser diesen beiden Arten findet man noch Elemente, die in Bezug auf Kern und Protoplasmaleib zwischen ihnen in der Mitte stehen.

Die Zellen der äusseren Schicht sind bedeutend kleiner als die der inneren. Theils sind sie rund, theils oval, theils spindelförmig. Ausser zahlreichen kleinen, oft in Längszügen angeordneten Rundzellen finden sich zwischen ihnen noch Elemente, die in der Mitte zwischen Rundzelle und Deciduazelle stehen. Vielleicht lässt sich ein derartiger Befund so deuten, dass sich in den tieferen Schichten die Schleimhaut noch im Stadium der Umbildung zur Decidua befindet.

Die Drüsen der Vera sind nicht alle in gleichem Grade erweitert. Einzelne besitzen ein so enges Lumen, dass man sie überhaupt erst mit starker Vergrösserung als Drüsen erkennen kann. Ihr Epithel ist kubisch und ziemlich gut erhalten. In den stark erweiterten Drüsen fehlt das Epithel auf grosse Strecken, besonders gegen die Mündungen hin. Nur stellenweise zeigen sie einen glatten Saum stark veränderter Epithelien, der sich ab und zu auch auf die Schleimhautoberfläche verfolgen lässt. Die Kerne

derselben nehmen kaum mehr Farbstoffe an. Die an den Wandungen der mässig erweiterten Drüsen haftenden Epithelien sind im Allgemeinen von kubischer Gestalt, zeigen aber gegen das Lumen zu die verschiedensten Abweichungen. Zum Theile sind sie kuppelartig vorgewölbt, zum Theile senden sie kolbige, an dünneren Stielen, oder spitze auf breiterer Basis sitzende Ausläufer aus. Im Drüsenraum selbst liegen öfter Reste degenerirten Epithels. Die Kerne der in ihrer Lage gebliebenen Zellen sind meist rund und färben sich dunkler als die der Deciduazellen.

An den Uebergangsstellen von der vorderen zur hinteren Wand ist die Vera sehr dünn. Hier ist die Ausbildung der Decidua am wenigsten fortgeschritten. Nur die alleroberflächlichste Schicht zeigt grössere, Deciduazellen ähnliche Elemente, der übrige Theil unterscheidet sich nur wenig von gewöhnlicher Uterusschleimhaut. Die Zellen sind gegen die Norm etwas vergrössert, die Drüsen stark erweitert. Reste des Epithels sind in letzteren nicht vorhanden. Von dieser Uebergangsstelle aus nimmt die Decidua rasch an Dicke zu.

Die Elemente der Serotina sind in den tieferen Schichten klein und spindelförmig, mit kleinen dunklen und ovalen Kernen. Erst gegen die Eihöhle zu treten allmälig grosse bläschenförmige Deciduazellen auf. Dieselben liegen sehr dicht und sind mit ihrer Längsachse der Oberfläche der Serotina parallel gestellt. Den wichtigsten Befund an der Serotina bilden die freien Gefässöffnungen gegen den intervillösen Raum, in denen Zottenquerschnitte liegen. Kupffer[21]) erwähnt deren zwei. An den Serien, die ich anlegte, konnte ich noch mehrere feststellen, so dass mit Sicherheit behauptet werden kann, dass wir es hier mit einem über die ganze Oberfläche der Serotina ausgebreiteten Processe zu thun haben. Dass aber auch auf der Circumflexa ein Gleiches vorkommen kann, werde ich weiter unten nachzuweisen Gelegenheit haben.

Besonderes Interesse bietet meiner Ansicht nach eine trichterförmige Einbuchtung der Serotinaoberfläche, in die man beim Studium der Serie vier Gefässe sich öffnen sieht. Der Fibrinstreifen, der die Oberfläche der Serotina überzieht, ist an den Rändern des flachen Trichters unterbrochen. Der Grund ist theilweise mit einem feinen, fibrinösen Belage ausgekleidet. Stellenweise sieht man deutliche Endothelien. Hieraus kann man wohl den Schluss ziehen, dass hier die Wand eines unter der Oberfläche der Serotina verlaufenden Gefässes weit eröffnet ist. Bemerkenswerth erscheint,

dass gerade die Uebergangsstelle von der Serotina zur Circumflexa durch dieses weite Gefässostium eingenommen wird. Die Gefässe, die in den Trichter einmünden, liegen zum Theile auf der serotinawärts gerichteten Seite, zum Theile gegen die Circumflexa zu. Sie sind jedenfalls sämmtlich als Verzweigungen jenes eröffneten grösseren Gefässes aufzufassen, in die gleichfalls Zotten eingedrungen sind. Verfolgt man die trichterförmige Einsenkung auf den Reihenschnitten, so sieht man, wie sie sich allmälig schliesst und wie eines der einmündenden Gefässe bis tief unter die Oberfläche der Serotina von Zottenquerschnitten erfüllt ist. Ausserdem konnte ich noch an anderen Stellen der Serotina dreimal die Oeffnung von Gefässen gegen den intervillösen Raum beobachten.

Die Drüsen verlaufen, wie schon erwähnt, in ziemlich gerader Richtung parallel zur Oberfläche der Serotina. Ihre Weite variirt nur innerhalb enger Grenzen. Die Epithelien sind, soweit sie überhaupt erhalten blieben, stärker verändert, als die der Vera. Sie sind gross und haben durch Quellung ihre ursprünglich jedenfalls cubische Form vollständig eingebüsst. An einzelnen Stellen sind sie an der Basis stark verbreitert, während die Grenze nach dem Lumen zu durch einen flachen Kreisbogen gebildet wird. Das Protoplasma der Drüsenepithelien hebt sich durch seine dunklere Färbung gegen das der Deciduazellen deutlich ab. Auch ich konnte mit Sicherheit constatiren, dass keine Drüse gegen die Eihöhle zu mündet und dass die Chorionzotten in durchaus gar keine Beziehungen zu ihnen treten.

An der Circumflexa lassen sich zwei Theile deutlich unterscheiden: die dickere Basis und der dünnere, polarwärts gelegene Abschnitt. Der Bau des basalen Theiles ist gegen die Eihöhle zu ein compakterer als nach der äusseren Seite hin, wo die früher schon erwähnte grobmaschige Schicht liegt. Soweit diese reicht, finden sich gegen die Uterushöhle zu Mündungen von Drüsen, die aus der Serotina und auch aus der Vera in sie heraufziehen. Erstere münden auf den mehr gegen den Pol zu gelegenen Theilen der Basis, während letztere, die weit weniger constant vorkommen, die an die Vera angrenzenden Theile einnehmen. Während die der Serotina entstammenden Drüsen die Eihöhle im Bogen umgreifen, wenden die der Vera angehörigen Drüsen, die auf der Basis der Circumflexa münden, dieser die convexe Seite ihrer flachen Krümmung zu.

Der compakte Theil der Basis zeigt gegen das Innere der

Fruchtkapsel zu stark abgeplattete Elemente, die gegen die spongiöse Schicht rasch an Breite zunehmen. Von denen der Serotina unterscheiden sie sich nur dadurch, dass sie etwas grösser sind. Gefässe und Drüsen von demselben Bau, nur stärker verengt wie dort, sind hier anzutreffen.

Der spongiöse Theil besteht in seinen dickeren Balken ebenfalls aus grossen Deciduazellen. Diese bilden auch, etwas auseinandergedrängt, die Grenze gegen die Uterushöhle. Schon bei schwacher Vergrösserung fallen hier grosse Zellen mit bläschenförmigen Kernen, deutlichen Kernkörperchen und dunkel granulirtem Protoplasma auf, die sich auch in der übrigen Circumflexa unregelmässig verstreut finden. Die dünneren Septa werden von einer homogen aussehenden Substanz gebildet, der epitheloïde Zellen aufsitzen. In den Spalträumen selbst befinden sich ausser körnigem Gerinnsel kleine runde Zellen mit schmalem und breitem Protoplasmasaum, sowie farblose Kugeln, die ihre Entstehung wahrscheinlich dem Absterben und der Quellung der erwähnten Zellen verdanken. Diese Spalträume lassen sich auch in die Decidua vera eine Strecke weit verfolgen. Die Mündungstheile der Drüsen, sowie kleine Arterien und Venenstämmchen verlaufen natürlich in den Zwischenbalken.

Auf der Circumflexa finden sich auch Gefässöffnungen gegen den Zottenraum. Zwei solcher Mündungen konnte ich beobachten. Die eine derselben befindet sich am Uebergange von der Basis zum dünneren Theile. Ein Zweig eines gegenüber, vom Chorion ausgehenden Zottenstammes ragt in seine Lichtung und füllt dieselbe fast ganz aus. Gegen die Serotina zu lässt sich das Gefäss eine Strecke weit verfolgen (Fig. 1). Die andere Gefässmündung liegt ganz auf dem dünneren Theile der Circumflexa (Fig. 2). Auch hier lässt sich der Verlauf des Gefässes gegen die Serotina zu leicht erkennen. Endothelien lassen sich wenigstens in der unmittelbaren Nähe der Oeffnungen fast gar nicht nachweisen. Die Wände der Gefässe tragen besonders auf der zum Chorion gewendeten Seite einen feinen fibrinösen Belag. Dagegen spricht unbedingt für die Richtigkeit ihrer Bezeichnung als Gefässe der wenigstens in einem sehr deutlich wahrnehmbare Blutgehalt.

Der verdünnte Theil der Circumflexa hat keinen durchaus constanten Bau. In ihm sind die Deciduazellen weitaus am grössten. Sie sind rund bis oval und enthalten Kerne von der gewöhnlichen bläschenförmigen Beschaffenheit. Dazwischen finden sich, einzeln

oder in Gruppen von drei oder vieren angeordnet, jene schon bei Beschreibung der spongiösen Schicht erwähnten dunklen Zellen. An einzelnen Stellen besteht die Circumflexa nur aus epitheloiden grossen Deciduazellen, an anderen sind solche nur in einer centralen Zone vorhanden, während die beiden Grenzlagen sich aus stark abgeplatteten Elementen zusammensetzen. Die mittlere Schicht trägt dann vorzugsweise die Gefässe. Die Circumflexa ist fast bis zu ihrem Pole vascularisirt. Freilich verlaufen in dem dünneren Theile blos Capillaren. Drüsenreste konnte ich in demselben nicht mit Sicherheit auffinden. Zwar glaubte ich einmal in einem Hohlraume gequollene Zellen mit undeutlichem Kerne als veränderte Drüsenepithelien ansprechen zu dürfen. Doch bei abermaliger Betrachtung erkannte ich, dass ich es mit einer Capillare zu thun hatte, die geronnenes und zerfallenes Blut enthielt. Endothelien waren zwar nicht zu erkennen, dagegen bei starkem Abblenden Reste rother und Kerne weisser Blutkörperchen. Letztere hatten, von feinen Fibrinfäden umrahmt, die Drüsenepithelien vorgetäuscht. Gegen den Pol der Circumflexa zu treten allmälig Anzeichen beginnender Degeneration auf. Der Fibrinstreifen, der die Innenfläche der Circumflexa überzieht, greift allmälig auf die tieferen Schichten derselben über. Auch auf der gegen die Uterushöhle zu gelegenen Fläche tritt allmälig ein Fibrinbelag auf.

Der das Innere der Eihöhle auskleidende Fibrinstreifen ist über der Serotina am dünnsten und nimmt gegen die Circumflexa an Dicke zu. Stellenweise sind ihm hier ausser Wucherungen des Chorionepithels noch Gerinnsel aufgelagert, die parallel der Oberfläche verlaufende Fibrinfäden enthalten. Wahrscheinlich rühren diese von kleinen Blutextravasaten her.

Das Epithel des Chorions ist zweischichtig. Es besteht aus einer äusseren, sich mit allen Farbstoffen intensiv dunkel färbenden, protoplasmatischen Lage und einer inneren, helleren, zelligen. Die Strichelung der Oberfläche des Epithels konnte auch ich deutlich wahrnehmen. Doch hatte es den Anschein, als ob sie nicht überall gleich gut ausgebildet sei. Gegen den Pol der Circumflexa zu ist die protoplasmatische Lage sehr dick, und mit der Eiumhüllung durch ein älteres Blutgerinnsel verklebt. Die zellige Lage ist stark verdünnt. Das Stroma des Chorions besitzt seine grösste Dicke der Serotina gegenüber. Je weiter man sich von dieser entfernt, desto dünner findet man es. Es besteht aus

embryonalem Bindegewebe und führt etwas oberhalb der Mitte der Circumflexa noch Blutgefässe. Ebenso weit finden sich Zottenstämme, von denen die letzten ihre Aeste zum Theil gegen den Pol der Circumflexa zu senden. Das Chorionepithel sowohl als auch das Zottenepithel sendet zahlreiche Sprossen aus. Auf dem Querschnitte erscheinen diese als dunkle riesenzellenartige Gebilde.

Die Chorionzotten verästeln sich der Fläche nach. Sie liegen ziemlich dicht. Am stärksten sind sie in der Gegend des Ueberganges von Serotina zu Circumflexa angehäuft. Ihr Stroma gleicht dem des Chorion und führt zahlreiche Blutgefässe. Auch das Epithel zeigt keine nennenswerthen Abweichungen. Die Verbindung der Zotten mit dem Fibrinstreifen, der das mütterliche Gewebe überzieht, geschieht durch Wucherungen, die von ihrem Epithel ausgehen. Es hat den Anschein, als ob sich von solchen Stellen aus das Epithel weiter über die Serotinaoberfläche ausbreiten wolle. Auch mit der Wandung der gegen den Zottenraum eröffneten Gefässe treten die fötalen Epithelien in gleich innige Verbindung. Hier kann man deutlich an manchen Stellen der Wand einen von der protoplasmatischen Lage ausgehenden Ueberzug wahrnehmen. Auch Zellknoten, die vom Zottenepithel abstammen, sind schon um diese Zeit vorhanden. Eine auffällige Erscheinung war mir, dass manche der in mütterliche Gefässe eingedrungenen Zotten an der dem Blutstrome zugewendeten Seite einen enormen Blutreichthum zeigten.

Zweiter Monat der Schwangerschaft.

Aus dieser Zeit der Gravidität stammen fünf von den Objecten, die ich genauer untersuchte.

Präparat 2 besteht nur aus einem Chorion von 2 cm Breite und 2,5 cm Länge, der demselben ursprünglich anhaftenden Circumflexa, von 3 cm Länge und 2,2 cm Breite, sowie Resten der Serotina, die an zwei gegenüberliegenden Stellen das Eichen kappenförmig umhüllten. Bei der Demonstration in der Klinik löste sich der Zusammenhang zwischen Zotten und Circumflexa. In der vom Chorion umschlossenen Höhle befand sich an einem kurzen Stiele, dem Aequator der Wand anhaftend, ein 9 mm langer, macerirter Embryo mit deutlichen Extremitätenstummeln. Auf Schnitten durch das hintere Leibesende, die ich anlegte, um vollständige Klarheit über seinen Erhaltungszustand zu erlangen, war nur das gequollene

Medullarrohr, sowie das abgehobene Ektoderm mit Sicherheit zu erkennen. Alles Uebrige war in einen formlosen Zellhaufen verwandelt.

Zur Untersuchung wurden zwei gegenüberliegende Stellen der Circumflexa und ein Sektor aus ihr im Zusammenhange mit den Resten von Vera und Serotina verwendet. Das eine Stück der Circumflexa war vollständig necrotisch, d. h. die Zellen waren wohl noch zu erkennen, ihre Kerne nahmen gar keine, ihre Zellleiber eine diffus graue Färbung bei Behandlung mit Hämatoxylin an. Von den beiden anderen wurden Serienschnitte angefertigt. Das Gewebe ist leicht geschrumpft, doch im Uebrigen gut erhalten.

In der Decidua vera kann man deutlich eine obere compakte und eine tiefere spongiöse Schicht unterscheiden. Ihre Elemente sind grosse, wohl ausgebildete Deciduazellen, deren Gestalt zwischen oval und spindelförmig wechselt. Selten liegen sie dicht bei einander, meist sind sie durch eine grössere oder geringere Masse von heller Zwischensubstanz von einander getrennt. Da die Zellleiber ab und zu etwas geschrumpft sind, erscheint diese an den Stellen, wo die Zellen dichter liegen, wie ein feines Netzwerk, in das die Zellen eingebettet sind. Häufig sieht man, dass besonders die spindelförmigen Elemente mit feinen Ausläufern versehen sind, die in die Zwischensubstanz aufzugehen scheinen. Dazwischen eingestreut findet man ein- und mehrkernige Leukocyten in wechselnder Zahl. An einigen Stellen ist das Gewebe sehr stark von ihnen durchsetzt. Die Gefässe sind sehr weit und strotzend mit Blut gefüllt. Nicht selten findet man in ihrer Umgebung Blutextravasate. Die Zwischenbalken zwischen den stark erweiterten Drüsenräumen der tieferen Schicht setzen sich aus rundlichen und spindelförmigen Zellen zusammen, die man wegen der allmäligen Uebergänge, die sich nach oben bis zu den ausgebildeten Deciduazellen finden, wohl als jugendliche Deciduaelemente betrachten darf. Das Drüsenepithel ist allenthalben von der Wandung abgelöst und liegt isolirt oder in Streifen, manchmal untermischt mit körnigem Detritus, im Innern der Lichtung. Die Form der Zellen ist im Allgemeinen kubisch. Viele sind jedoch polyedrisch und rund.

Die Serotina ist auf der den Zotten ursprünglich zugewendeten Seite von einem feinen Fibrinstreifen überzogen. Die Elemente, aus denen sie sich aufbaut, sind die gleichen, wie die der Vera, nur um ein Geringes kleiner. In der Tiefe finden sich erweiterte

Drüsenräume, die sich fast eben so verhalten, wie die der tieferen Schicht der Vera. Nur die der Oberfläche näher gelegenen Drüsen haben ein besser erhaltenes, stellenweise kurzcylindrisches Epithel. Die mässig erweiterten Gefässe bieten nichts Bemerkenswerthes.

Die Circumflexa hat an den verschiedenen Stellen des Randes eine wechselnde Dicke. Sie besteht aus den gleichen Elementen wie die Serotina. Die runden und ovalen Formen der Deciduazellen wiegen in ihr vor, doch sind auch spindelige nicht selten. Gegen die Uterushöhle liegt eine schmale, etwas aufgelockerte Schicht, die degenerirt und von Leukocyten infiltrirt ist. Nach innen, gegen die Fruchthöhle zu, ist sie von Fibrin überzogen. Die Gefässversorgung ist, wenigstens an der Basis, eine reichliche. Capillaren und Venen sind stark dilatirt. Kleine gewundene Arterien lassen sich leicht nachweisen. In dem basalen Theil liegen zahlreiche erweiterte Drüsen mit verändertem Epithel. Sie verlaufen fast senkrecht zur Schnittrichtung, woraus man schliessen muss, dass sie sich der Oberfläche der Circumflexa parallel erstrecken. Weiter gegen den Pol zu liegen verengte, spaltförmige kurze Drüsen, die nur noch spärliche Epithelreste enthalten. In einem Falle konnte ich eine dichotomisch getheilte, senkrecht zur Substanz der Circumflexa verlaufende Drüse notiren, die sich nur durch das wenige abgelöste Epithel, das sie noch enthielt, als solche erkennen liess.

An dem anderen untersuchten Stücke, das 1,5 cm lang ist und sich fast bis zum Pole der Circumflexa erstreckt, sind bis ungefähr 0,6 cm von der Ablösungsstelle veränderte Drüsen deutlich wahrnehmbar. Bei einer ist das Epithel im Zusammenhange von der Wandung abgehoben, die anderen verhalten sich wie die schon beschriebenen Drüsen. An der zur Fruchthöhle gewendeten Seite sieht man Reste von Zottenanheftungen, sowie die deutliche Mündung einer Capillare gegen den intervillösen Raum zu. Die Drüsen erstrecken sich eben so weit gegen den Pol zu, wie die Gefässe. Gegen die Höhe der Eiwölbung nehmen die innere Fibrinschicht, sowie die äussere degenerirte Zone etwas an Dicke zu. Die zwischen beiden gelegenen Zellen erscheinen verwaschen.

Präparat 3, ist ein in der Sammlung der Frauenklinik befindliches Abortivei von 4,3 cm Länge und 3,7 cm Breite. Es wurde 2 Monate nach der letzten Menstruation ausgestossen. Der

Wandung sass eine zerfallene Embryonalanlage an einem kurzen Stiele an.

Die Circumflexa besteht aus runden bis spindelförmigen Deciduazellen, die locker in eine feinfaserig erscheinende Grundsubstanz eingebettet sind. Kleine Rundzellen sind in mässiger Zahl vorhanden. Nach der Uterushöhle zu überwiegen platte, spindelförmige Elemente. Die dem Chorion zugewendete Seite überzieht eine Fibrinschicht, die an einer Stelle zu ziemlicher Dicke anschwillt und Ausläufer ins Gewebe sendet. Dünnwandige Gefässe und aus der Serotina emporsteigende Drüsen sind in ziemlicher Zahl vorhanden. Letztere sind erweitert und tragen ein der Wand fest anhaftendes, kubisches bis plattes Epithel, das nur wenig gegen die Lichtung vorgebuchtet ist.

Präparat 4. Dieses Ei misst an der Basis 3 cm, die Eihöhle hat eine Länge von 3 und eine Höhe von 1,2 cm. Ein Embryo oder der Rest eines solchen war nicht vorhanden. Die Circumflexa war zu einem schrägen Zapfen ausgezogen.

Vera und Serotina verhalten sich wesentlich wie vorhin beschrieben. In der Circumflexa sind Gefässe, sowie erweiterte und ziemlich enge Drüsen reichlich vorhanden. In den verengten Drüsen ist wie im vorigen Präparate das Epithel besser erhalten, als in den erweiterten, wo es in Fetzen und einzeln in der Lichtung liegt. Die Innenseite der Circumflexa ist auch hier von einem Fibrinstreifen überzogen, dem Wucherungen des Zottenepithels, sowie Zotten selbst angelagert sind. Ungefähr 6 mm vom Umschlagsrande entfernt zeigt die Circumflexa gut erhaltene Structur. Von hier aus bis zum Gipfel des Zapfens ist sie fast vollständig degenerirt.

Bei Präparat 5 ist das Ei mit der vollständigen Deciduaumhüllung ausgestossen worden. Es sass in der unteren Hälfte des von der Decidua vera gebildeten Sackes. Diese hatte ein chagrinartiges, gewulstetes Aussehen. Die Drüsenöffnungen waren an ihrer Oberfläche deutlich wahrnehmbar. Zwei kleine papilläre Auswüchse von etwa 3 mm Höhe und 1 mm Dicke ragten über ihr Niveau hervor. Gegen das Ei war die Vera durch eine seichte Furche abgegrenzt. Die Maasse des Ovulums waren: Länge 4 cm, Breite 2,5 cm, Dicke 2,1 cm. Die Länge der Eihöhle betrug 2,5 cm, ihre Höhe 1,7 cm. Ein kleiner Embryonalrest lag der Wand derselben an, ging aber beim Auswaschen des Präparats verloren.

Untersucht wurden 3 Sektoren der Fruchtkapsel. Von einem derselben wurde eine Serie von 90 Schnitten angelegt. Was die Serotina betrifft, so deckten sich die histologischen Befunde wesentlich mit den oben beschriebenen Präparaten.

Die Circumflexa dieses Präparates hat eine ziemliche Dicke. Auch über dem Eipole ist noch eine ziemlich beträchtliche Gewebslage vorhanden. Sie setzt sich aus langgezogenen spindelförmigen Deciduazellen zusammen, die nur gegen das Innere der Fruchtkapsel dichter gelagert sind, die stärkste Auflockerung aber auf der zur Uterushöhle gewendeten Seite zeigen. Schon bei den dichter gelagerten bemerkt man an den zugespitzten Enden feine Fortsätze. Je lockerer die Elemente liegen, desto zahlreicher werden ihre Verästelungen. Die beigegebene Figur 4 stellt einen Komplex derartiger Zellen vor, welcher der Basis der Circumflexa entnommen ist. Es hat, wie auch aus der Zeichnung erhellt, den Anschein, als ob die protoplasmatischen Ausläufer in die Zwischensubstanz übergingen. Womit die Räume zwischen den einzelnen Zellen ursprünglich ausgefüllt waren, lässt sich am gehärteten Präparat nicht ermitteln. Sie enthalten häufig ausser rothen Blutkörperchen körniges Gerinnsel, so dass man vielleicht an eine seröse Durchtränkung des Gewebes denken darf. Ausser diesen Elementen sind, wie in der Serotina, ein- oder mehrkernige Leukocyten, sowie jene dunklen, schon öfter erwähnten, rundlichen Elemente vorhanden, über deren Natur ich mir keine bestimmte Vorstellung bilden konnte.

Gefässe sind reichlich vorhanden. Capillaren und Venen sind aufs Höchste erweitert und vollständig mit Blut gefüllt. In ihrer Umgebung findet man häufig eine grössere oder geringere Anzahl von gut erhaltenen rothen Blutkörperchen im Gewebe. Da nirgends eine Läsion der Gefässwandung zu bemerken ist, muss man annehmen, dass es sich um eine Blutung per Diapedesin handelt.

Drüsen sind hier in der Circumflexa sehr zahlreich vorhanden. Die Mehrzahl von ihnen stammt jedenfalls aus der Serotina. Hiervon kann man sich schon durch die Betrachtung von einzelnen Schnitten überzeugen, da man häufig die Umbiegung der Drüsen in die Circumflexa an ihnen beobachten kann. Die Drüsen sind in verschiedenem Grade erweitert. Ihr kubisches, häufig stark abgeplattetes Epithel ist meist in Streifen von der Wand abgelöst. Mit der Entfernung von der Basis der Circumflexa wird das Epithel immer undeutlicher. Schliesslich stellen die Drüsen wandungslose

Hohlräume dar, in denen einige Zellreste oder Leukocyten liegen. Dies ist besonders in den Bezirken der Fall, die an degenerirtes Gewebe angrenzen. Die Mündungen der Drüsen gegen die Uterushöhle lassen sich in vielen Fällen nicht auffinden, da häufig das Epithel am Mündungstheile verloren ging und man die dünnen Wandungen in dem lockeren Gewebe ohne dessen Hülfe nicht abzugrenzen vermag. An manchen Orten hingegen, wo das Gefüge der Circumflexa ein festeres ist, kann man das Drüsenepithel eine Strecke weit in das ab und zu erhaltene Oberflächenepithel übergehen sehen. Eine Drüsenmündung gegen das Innere der Fruchtkapsel konnte ich nicht beobachten. Drüsen und Gefässe erstrecken sich ziemlich weit an der Circumflexa empor, lassen jedoch einen Bezirk in der Umgebung des Poles frei. Die Breite, in der man von der Umschlagsstelle aus intaktes Gewebe findet, wechselt in den verschiedenen Theilen der Peripherie zwischen 0,4—1,5 cm. Die Degeneration schreitet von dem die Innenfläche überziehenden Fibrinstreifen aus nach aussen fort. Häufig findet man nekrotisches, mit Leukocyten infiltrirtes Gewebe, in dem man noch die Reste der Kerne der Deciduazellen sehen kann. Nach aussen liegen auch am Pole selbst noch deutliche, schmale, spindelförmige Deciduazellen, deren Kerne sich nur mehr schwach färben. Zu erwähnen ist noch, dass von den Gefässen der Circumflexa mehrere kleinere und ein grösserer Bluterguss unter das Chorion erfolgten.

Präparat 6 ist ein Ei von 4,3 cm Länge, 3,8 cm Breite und 2 cm Dicke. Die vom Chorion eingeschlossene Höhle misst in der Länge 2,7 cm und in der Höhe 1 cm. Vor dem Eröffnen wurde das Präparat eine Zeit lang in schwacher Chromsäurelösung fixirt, um die Lage der einzelnen Theile nicht allzusehr zu verschieben. Sodann machte ich mit einer feinen und spitzen Scheere an einer Stelle der Serotina, an der das Chorion freilag, eine kleine Oeffnung, aus welcher das Fruchtwasser ausfloss. Den Embryonalrest, der mit demselben herausgeschwemmt wurde, fixirte ich in Alkohol, während das Präparat selbst in die Chromsäure zurückgebracht wurde. Längsschnitte, die ich durch den Embryo legte, liessen ausser dem Ektoderm und jungen Bindegewebszellen nichts Deutliches erkennen.

Untersucht wurden drei Sektoren der Fruchtkapsel. Von zweien derselben fertigte ich Serien an.

Die kleinen Fetzen der Vera, die dem Ei noch anhaften, reichen nicht aus, um deren Struktur beurtheilen zu können.

Betrachtet man einen Schnitt durch einen Sektor der Fruchtkapsel, so bemerkt man schon bei schwacher Vergrösserung Folgendes (Fig. 5): Die dem Chorion zugewendeten Flächen von Serotina und Circumflexa sind unregelmässig wellig, während die der Uterushöhle zugewendete Seite der Circumflexa ziemlich glatt ist. An der Serotina kann man je nach der Tiefe, in welcher die Ablösung erfolgte, eine compakte und eine spongiöse Schicht unterscheiden. Das Chorion liegt nur dem Theile der Circumflexa dicht an, welcher der Serotina gegenüber gelegen ist. Die äquatorialen Partien der Fruchtkapsel weisen noch eine ziemlich reichliche Zottenentwickelung auf.

Die Innenfläche der Serotina wie der Circumflexa ist von einem Fibrinstreifen überzogen, der sich sehr schön nach der Weigert'schen Methode färben lässt. Er ist von helleren Kanälen durchzogen, die vielfach Kerne enthalten, und entsendet feinere oder gröbere Ausläufer ins Deciduagewebe. Die dicht unter ihm gelegenen Elemente desselben sind gross und von runder bis ovaler Gestalt. Ihre Kerne färben sich in Folge ihres geringen Chromatingehaltes ziemlich schwach. Zwischen sie sind kleine Rundzellen mit intensiv tingirten Kernen eingelagert, sowie Elemente, deren Protoplasma durch die Carminfärbung, die es annimmt, dunkel erscheint, und deren Kerne grösser und stärker gefärbt sind, als die der Deciduazellen. Häufig findet man die letzteren Elemente in Gruppen und Strängen angeordnet. (Vergleiche Fig. 7.) Besonders in der Umgebung einzelner Gefässe mit fibrinös erscheinender Wandung sind sie in grossen Massen vorhanden. Von hier aus erstrecken sie sich in Strängen in das umliegende Deciduagewebe.

Gegen die Tiefe nehmen die Deciduazellen allmälig an Grösse ab. Die Zwischenbalken der spongiösen Schicht bestehen theils aus kleinen, deciduazellenähnlichen Elementen und Rundzellen, theils aus kleinen spindelförmigen Elementen. Mehrere weite Gefässöffnungen gegen das Chorion zu, in deren Anfangstheilen Zotten liegen, lassen sich leicht auffinden. Untersucht man, von der Oberfläche der Serotina ausgehend ihre Wandungen auf das Vorhandensein von Endothelien, so findet man, dass diese auf eine kurze Strecke verloren gegangen sind. Einige Gefässe, die gegen den Zottenraum ursprünglich eröffnet waren (Fig. 11), sind theils mit grossen polyedrischen Zellen, theils mit einer protoplasmatischen kernhaltigen, mit zahlreichen Vacuolen versehenen Masse

verlegt, welche sich deutlich bis zu ihrem Ausgangspunkte vom gewucherten Zottenepithel verfolgen lassen. Jedenfalls geht daraus hervor, dass eine Thrombose von Gefässen der Serotina nicht, wie Friedländer und Leopold glauben, erst gegen Ende der Schwangerschaft, sondern auch schon in der ersten Zeit derselben vorkommt.

Dasselbe beobachteten Hart und Galland[12]) an ihrem vorzüglich konservirten, durch Operation gewonnenen Objekte. Sie leiten die das Gefäss verengernden Zellen von einer Endothelwucherung ab.

Die im kompakten Theile gelegenen Drüsen sind in verschiedenem Grade erweitert. Alle besitzen gut erhaltenes, der Wand anhaftendes kubisches Epithel. Die dem Lumen zugewendete Seite der Zellen zeigt häufig flache Ausbuchtungen. In vielen Drüsenräumen findet man geronnenes Secret, in vielen ausserdem auch Blut. Gottschalk[11]) und Eckardt[7]) beobachteten ein Gleiches. Ersterer baute auf diesem Befunde seine Theorie von den Gefässdrüsenräumen auf, letzterer hält sie für Gefässe mit veränderten Endothelien. Letztere Ansicht erscheint mir nicht sonderlich stichhaltig, da doch in unmittelbarster Nähe Gefässe mit vollständig intakten Endothelien liegen. Ich wüsste nicht, womit man begründen könnte, warum nur eine gewisse Anzahl von Blutbahnen von Veränderungen betroffen wird, alle anderen aber vollständig verschont bleiben. In den erweiterten Drüsen der tieferen Schicht sind die Epithelien weit weniger gut erhalten, als in der compakten Lage. Zum Theil sind sie kolbig gegen die Lichtung vorgebuchtet, zum Theil zu flachen, an der Basis breiten, halbmondförmigen Gebilden umgewandelt. An einzelnen Stellen der Wand sind sie vollständig verloren gegangen. Keine Drüse mündet gegen das Innere der Fruchtkapsel.

Am Basaltheile der Circumflexa lassen sich im Allgemeinen drei Lagen unterscheiden, die ohne scharfe Grenzen in einander übergehen. Unter dem Fibrinstreifen liegen grosse bläschenförmige Deciduazellen. Gegen die Uterushöhle zu findet man eine aufgelockerte Schicht, deren spindelige und runde Elemente in einer hellen Zwischensubstanz liegen. Die central gelegene Zone enthält Deciduazellen von mittlerer Grösse und die übrigen schon bei Beschreibung der Serotina erwähnten Bestandtheile. In ihr verlaufen die grösseren Gefässstämme.

Eine Gefässöffnung auf der Circumflexa gegen den Zottenraum konnte ich mit Sicherheit konstatiren. An einer anderen Stelle, wo nahe der Uebergangsstelle zur Serotina wahrscheinlich Zotten in ein erweitertes Gefäss eingewachsen waren, riss leider bei der Präparation die hier aufs Aeusserste verdünnte Wand. Doch sprechen die Endothelbekleidung, sowie ein nach dem Chorion zu gelegener, erhaltener Deciduabalken für die Richtigkeit dieser Deutung.

Nicht auf allen Schnitten sind Drüsen in gleicher Zahl vorhanden. Das Verhalten derselben ist nicht überall das Gleiche. Man kann verschiedene Arten derselben unterscheiden:

1. schräg bis parallel zur Oberfläche verlaufende Drüsen;
   a) aus der Serotina in sie aufsteigende,
   b) ihr ausschliesslich angehörende.
2. senkrecht zu ihre Masse verlaufende.

Die unter a) erwähnten Drüsen sind mässig erweitert und besitzen gut erhaltenes kubisches Epithel. In ihrem Innern findet man häufig Blutkörperchen (s. Fig. 6). Die der Gattung b) sind kurze und schmale Schläuche mit stark verändertem Epithel. Verschiedene Uebergänge (Fig. 8), die man beobachten kann, machen es wahrscheinlich, dass sie wenigstens zum Theil aus Drüsen der zweiten Art hervorgegangen sind, die durch den Druck, welcher auf die Circumflexa wirkt, schräg verzogen worden sind. Die senkrecht zur Masse eingebetteten Drüsen konnte ich an einer Stelle sehr zahlreich antreffen (Fig. 8). Sie sind geschlängelt und ziemlich erweitert. An mehreren sieht man dichotomische Theilung. In den meisten ist das Epithel stark verändert und stellenweise ganz verloren gegangen (Fig. 9). Nur eine einzige enthält noch einigermaassen intaktes, kubisches Epithel. In einer isolirt vorkommenden senkrechten Drüse dagegen sind die Epithelien vorzüglich erhalten. Deutliche Drüsen kann man bis zu 1 cm Entfernung von der Abtrennungsstelle von der Vera wahrnehmen. Drüsenreste können meist als schmale, enge Spalten, selten als erweiterte Hohlräume, in denen spärliche Epithelreste liegen, noch etwas weiter nach oben nachgewiesen werden. Selbst in den vollständig degenerirten Theilen deuten noch Einkerbungen an der Oberfläche darauf hin, dass hier früher Drüsen ausmündeten. Gefässe sind höher hinauf nachweisbar, doch ist eine polare Zone von mindestens 1 cm Radius frei von ihnen.

Der degenerirten Zone liegt das Chorion laeve grösstentheils unmittelbar an. In ihren näher an der Basis gelegenen Theilen lassen sich folgende Schichten erkennen:

1. nach innen der Fibrinstreifen, dem Zotten ein- und aufgelagert sind; stellenweise ist er durch kleine Blutergüsse von der Unterlage abgehoben;
2. eine Lage, in der die zellige Zusammensetzung noch erkennbar ist;
3. eine äussere Zone mit aufgelockerten rundlichen oder spindelförmigen Elementen, die in eine helle Zwischensubstanz eingebettet sind. Am Pole selbst ist der Fibrinstreifen dicker und durch einen eingelagerten älteren Bluterguss in zwei Hälften getheilt. Die innere Schicht enthält zwischen fibrinös aussehenden Fäden nur noch verwaschene Zellreste. Die äussere Lage ist in Fibrin umgewandelt.

Stellenweise findet man im degenerirten Theile auch Anhäufungen von Leukocyten.

Ferner möchte ich hervorheben, dass das Zottenepithel namentlich der Serotina gegenüber in starker Wucherung sich befindet und deren Oberfläche manchmal auf ziemlich beträchtliche Strecken überzieht. Von dem Deciduagewebe sind die gewucherten Chorionepithelien durch den Fibrinstreifen getrennt. Auch Zellknoten, die Zotten einschliessen und zum Theil schon der Necrose verfallen sind, kann man häufig beobachten.

Dritter Monat der Schwangerschaft.

Aus dieser Zeit besitze ich zwei Abortivplacenten und einen von einem Falle von Phosphorvergiftung stammenden Uterus.

Präparat 7. Abortivplacenta von etwas über Gänseeigrösse. Das Gewebe der Serotina und der Circumflexa ist durch Blutextravasate aufgelockert und von zahlreichen stark erweiterten Gefässen durchzogen. Es setzt sich aus Deciduazellen, Rundzellen und den schon öfter erwähnten dunkler gefärbten Elementen zusammen. Auch hier findet man diese in der Peripherie von Gefässen in Stränge angeordnet, so dass man ähnliche Bilder erhält wie beim vorigen Objekte. Die Serotina enthält zahlreiche erwei-

terte Drüsen, die kubisches bis plattes Epithel besitzen. Dasselbe ist vielfach in längeren Streifen abgelöst. Im Drüsenraume findet man nicht selten Blutkörperchen. Die Oberfläche ist von Fibrin überzogen. An einer Stelle wird sie durch eine tiefe Gefässöffnung unterbrochen.

Der Fibrinstreifen setzt sich auf die Innenfläche der Circumflexa fort. Die Circumflexa besteht, wie schon bemerkt, aus denselben Zellen wie die Serotina. Allerdings ist diese Structur nur unmittelbar in der Nähe der Umschlagstelle erhalten. Sie ist so stark mit Blutkörperchen infiltrirt, dass ihre Dicke unten 1 cm beträgt, wovon sicher zwei Drittel auf die Auflockerung entfallen. Soweit das Gewebe erhalten ist, kann man deutlich erweiterte Drüsen mit plattem, von der Wand abgehobenem Epithel erkennen. Der weitaus grösste Theil der Circumflexa ist degenerirt.

Das Chorionstroma enthält zahlreiche mit Blutkörperchen gefüllte Gefässe. Das Epithel lässt eine zellige und eine protoplasmatische Lage unterscheiden und trägt zahlreiche Sprossen. Die Zotten sind ebenfalls gefässhaltig. Ihr Epithel verhält sich wie das des Chorions. Es bildet ausser den Sprossen zahlreiche Zellknoten. Mit dem Fibrinstreifen der Serotinaoberfläche treten die Zotten durch eine Wucherung ihres Epithels in Verbindung. Kürzere Strecken findet man von grosszelligem Gewebe überzogen, das von diesen Haftstellen aus wahrscheinlich weitergewuchert ist.

Bei Präparat 8 war die Circumflexa bis zur Umschlagsstelle fast vollständig degenerirt, bei Präparat 9 ebenfalls. (S. Fig. 10.)

Vierter Monat bis zum Ende der Schwangerschaft.

Vom vierten Monate ab fand ich an acht Abortivplacenten, deren Föten zum Theil frisch abgestorben waren, die Circumflexa vollständig degenerirt. Nur in unmittelbarer Nähe des Placentarrandes waren ab und zu noch Zellen zu erkennen. Intakte Drüsen kann man daher an solchen Objekten nicht erwarten. Reste von ehemaligen Drüsenkanälen sind in der nächsten Nähe des Umschlagsrandes als ziemlich breite, kurze, nach aussen mündende Spalten sichtbar.

Zur Orientirung über die Frage, ob die Decidua circumflexa bis zum Ende der Gravidität erhalten bleibt, untersuchte ich eine sehr gut conservirte Abortplacenta aus dem 7. Monate der Schwan-

gerschaft, sowie eine in der Sammlung der Anatomie befindliche ausgetragene Placenta mit vollständig erhaltenen Eihäuten.

Bei der ersten Placenta sind folgende Schichten vorhanden:

1. Amnion mit kubischem Epithel,
2. Chorionstroma,
3. gewucherte, theilweise in Degeneration befindliche Zellschicht des Chorions,
4. Fibrinschicht mit ein- und aufgelagerten helleren ovalen Gebilden, in denen noch ab und zu Bindegewebskerne zu erkennen sind (Reste der Chorionzotten),
5. gelockerte oberste Schicht der Vera.

In der ausgetragenen Placenta konnte man unterscheiden:

1. Chorion,
2. gewuchertes, gut erhaltenes Chorionepithel,
3. einen schmalen Fibrinstreifen, der sich in die unterliegende Schicht verästelt,
4. die oberste Schicht der Vera.

Dass eine aus Zellen zusammengesetzte Circumflexa noch am Ende der Schwangerschaft vorhanden sein soll, kann man bei der schon frühzeitig eingetretenen Degeneration derselben nicht erwarten. Allenfalls könnte man noch das vorhandene Fibrin als einen Ueberrest von ihr betrachten.

Auch der Frage, welcher Art die Degeneration sei, welche die Circumflexa erleidet, suchte ich näher zu treten und verwendete hierzu zwei Abortivplacenten aus dem vierten und fünften Monate, deren Föten frisch abgestorben waren. Am frischen Präparate fand ich besonders an den gelblich gefärbten Stellen grosse Tropfen einer stark lichtbrechenden, fettähnlichen Substanz. An Stücken derselben Objekte, die ich mit Osmiumsäure behandelt hatte, konnte ich eine Schwärzung dieser Tropfen nicht erhalten. Es scheint demnach, dass die Degeneration keine fettige ist. Genauer geht Klein[18]) (S. 288 ff.) auf diese Verhältnisse ein. Er weist zunächst nach, dass die früheren Autoren eine Verfettung nach dem Befunde am frischen Präparate vermutheten, ohne mit Osmiumsäure nachzucontroliren. Verfettung findet er wenigstens in der Serotina nur bei gut erhaltenen Zellen. In den necrotischen Partien ist kein Fett vorhanden. Es handelt sich nach ihm hier um Coagulationsnecrose. Die von mir ange-

stellten Versuche scheinen diese Ansicht zu bestätigen. Doch kann das Urtheil in dieser Frage vorläufig noch kein abgeschlossenes sein.

Zusammenfassung der Resultate.

Aus den im vorausgeschickten Theile beschriebenen Befunden lassen sich folgende Sätze ableiten:

1. Unter pathologischen Verhältnissen kommen Deciduazellen vor, die durch Entsendung von Ausläufern verästelt erscheinen. Kundrat[20]) und Minot[39]) haben Aehnliches beobachtet. Vergleiche die von ersterem am Schlusse seiner Abhandlung, sowie die von Minot (l. c.) S. 15 gegebene Abbildung. Es liegt daher nahe, zu glauben, dass auch normal derartige Fortsätze vorkommen können, jedoch durch die dichte Lagerung der Zellen verdeckt werden.
2. In der Decidua serotina und circumflexa finden sich ausser den Deciduazellen und Rundzellen noch etwas grössere, dunkle Zellen mit grossen Kernen, die oft einzeln, meist aber in Gruppen und Strängen in der Peripherie von Gefässen liegen. Ob sie vielleicht zu dem Lymphgefässsystem in irgend einer Beziehung stehen, lässt sich nicht ermitteln.
3. Die Sonderung der Decidua vera in eine compakte und eine spongiöse Schicht ist erst im Beginne des zweiten Monats einigermaassen ausgebildet.
4. Die Decidua serotina besitzt schon in der Mitte der vierten Woche eine grössere Anzahl von Gefässöffnungen gegen den Zottenraum. Die Placentarbildung beginnt demnach schon sehr früh.
5. Gefässthrombose in der Serotina kommt nicht, wie Friedländer und Leopold[23]) behaupten, blos in den letzten Monaten der Schwangerschaft vor, sondern lässt sich schon gegen Ende des zweiten Monats nachweisen. Vergleiche auch die Angaben von Galland und Hart[12]).
6. Die Drüsen der Serotina münden sicher von der vierten Woche ab nicht mehr in das Innere der Fruchtkapsel.
7. Die Decidua circumflexa ist in ihren nicht degenerirten Theilen aus denselben Bestandtheilen zusammengesetzt wie die compakte Schicht der Serotina.

8. Die Drüsen der Circumflexa können nach der Richtung ihres Verlaufes und nach den Theilen der Eihäute unterschieden werden, aus denen sie herstammen.
   a) Die schrägverlaufenden stammen:
      α) zum grössten Theil aus der Serotina,
      β) ab und zu aus der Vera,
      γ) die kürzeren unter ihnen gehören der Circumflexa selbst an.
   b) die senkrecht zur Masse der Circumflexa sich erstreckenden gehören der Circumflexa selbst an.
9. Die Mündungen dieser Drüsen liegen sämmtlich auf dem basalen Theile der Circumflexa. Selten reichen sie bis nahe zum Pole. In den degenerirten Theilen sind höchstens Drüsenreste anzutreffen. Die Epithelien sind von wechselnder Beschaffenheit, bald kubisch, bald stark abgeplattet. Meist sind sie von der Wand abgelöst, häufig ist das Epithel zum grössten Theile verloren gegangen.
10. Kleinere Arterien und Venenstämmchen sind nur im unteren Theile der Circumflexabasis zu finden. Gegen den Pol zu verlaufen nur Capillaren. Eine je nach der Ausdehnung der Degeneration wechselnde polare Zone ist gefässfrei.
11. Auf der Circumflexa kann in der ersten Zeit der Schwangerschaft eine Art Placentabildung erfolgen, indem Zotten in geöffnete Gefässe eindringen*).
12. An der Circumflexa lassen sich schon vom Ende des ersten bis gegen die Mitte des dritten Monats eine intakte Randzone und eine degenerirte Zone, um den Pol herum, unterscheiden, die durch einen Uebergangstheil mit einander verbunden sind. Das Verhältniss beider Zonen zu einander verändert sich fortwährend, so dass von der am Beginne der Schwangerschaft ganz aus lebendem Gewebe bestehenden Membran schon am Ende des dritten Monats, häufig nur noch eine Lage degenerirter Zellen vorhanden ist. Diese frühzeitige Degeneration der Circumflexa ist mit ziemlicher Sicherheit als ein physiologischer Vorgang zu betrachten, der jedenfalls dadurch bedingt ist,

---

*) Dieser Befund bildet eine weitere Stütze für die von Hofmeier und Kaltenbach aufgestellte Theorie über die Entstehung der Placenta praevia.

dass eine Funktion derselben nur für die früheste Zeit der Schwangerschaft besteht.

13. Dass die degenerativen Veränderungen in der Circumflexa ausschliesslich in fettiger Degeneration beruhen, bedarf noch einer sichereren Begründung. Wahrscheinlicher ist jedoch, wie Klein[18]) annimmt, das Eintreten einer Coagulationsnekrose.

14. Die Formen, unter denen die Rückbildung auftritt, sind folgende:
    a) Nekrose der Zellen, mit oder ohne Infiltration mit Leukocyten.
    b) Auflockerung des Gewebes mit Quellung der spindelförmigen und runden Elemente. Später Nekrose und
    c) Verwandlung in Fibrin.

    Schematisch lässt sich der Aufbau des degenerirten Theils der Circumflexa in den ersten drei Schwangerschaftsmonaten folgendermaassen darstellen:
    a) Innere Fibrinschicht.
    b) Mittlere Zone mit mehr oder weniger gut erhaltenen Zellresten.
    c) Aeussere dünnere Fibrinschicht (s. Fig. 10).

15. Nach der Verklebung mit der Vera wird die Circumflexa allmälig resorbirt und ist am Ende der Schwangerschaft nicht mehr vorhanden. Die durch Präparation an reifen Placenten gewöhnlich als Circumflexa dargestellte Membran besteht jedenfalls aus gewuchertem Chorionepithel oder aus den gewaltsam losgetrennten, innersten Schichten der Vera.

16. Am Chorionepithel lassen sich in der Mehrzahl der Fälle eine äussere protoplasmatische und eine innere zellige Schicht unterscheiden. Die an der Oberfläche häufig sichtbare Strichelung ist vielleicht als ein durch die Einwirkung der fixirenden Reagentien bewirktes Kunstprodukt zu betrachten. Endothelüberzug der Chorionzotten konnte ich nirgends finden, trotzdem ich meine Aufmerksamkeit besonders auf diesen Punkt wendete.

17. Die Wucherungen des Chorion- und Zottenepithels bilden
    a) die Zottensprossen,
    b) die Zellknoten des Chorions,

c) die Verbindung zwischen Fibrinstreifen und Zotten,
d) einen zelligen Ueberzug über Theile der Serotina und auch der Circumflexainnenfläche,
e) wahrscheinlich auch (vergl. Ppt. 6) die Thromben, die Oeffnungen von gegen den Zottenraum mündenden Gefässen verlegen.

18. Dass die Zellknoten des Chorions (die sogenannten Deciduainseln) dem Chorionepithel ihren Ursprung verdanken, konnte ich an meinen Präparaten in allen Phasen der Ausbildung verfolgen. Es scheint mir höchst wahrscheinlich, dass auch der sogenannte weisse Infarkt (Steffeck[14]) S. 89 ff.), wenigstens der Hauptsache nach, nicht gewucherter Decidua, sondern gewuchertem Zottenepithel, das in theilweise Nekrose übergegangen ist, seinen Ursprung verdankt.
19. Die Verbindung von Decidua und Zotten geschieht nicht, wie Hofmeier[14]) (S. 37 ff.) meint, durch eine Ueberwucherung der Zotten durch die Deciduazellen. Zwischen Decidua und gewuchertem Zottenepithel bildet der Fibrinstreifen eine trennende Schicht.
20. Von den Haftstellen und zum Theile von den Zottensprossen aus, welche die Zellknoten des Chorions entsenden, bildet sich eine oberhalb des Fibrinstreifens gelegene zellige Schicht fötalen Ursprungs. Kastschenko[15]) geht entschieden zu weit, wenn er annimmt, dass auch die Deciduazellen vom Chorionepithel abstammen.

Maasse der Circumflexa.

Ppt. 1.	Basis	1,9—0,6 mm,	Pol	0,3 mm.
„ 2.	„	1 —1,2 „ ,	„	0,4 „ .
„ 4.	„	3 „ ,	„	0,4 „ .
„ 5.	„	2,8 „ ,	„	— „ .
„ 6.	„	1,9—3,1 „ ,	„	0,3 „ .
„ 7.	„	8 —10 „ ,	Mitte zwischen Pol und Basis	0,7 mm.
„ 8.	„	1,3 „ .		
„ 9.	„	0,3 „ (an der untersuchten Stelle).		

Bei der leichten Zugänglichkeit der nicht sehr umfangreichen Mittheilungen über den Bau der Circumflexa verzichte ich auf eine ausführlichere Wiedergabe derselben und fasse die Resultate meiner Durchmusterung der Literatur in Bezug auf den Drüsengehalt und die Degeneration der Circumflexa in Form einer Tabelle zusammen.

1. Monat der Gravidität.

Autoren.	Zustand des Gewebes und Vorhandensein von Drüsen	
	an der Basis d. Circumflexa.	am Pol der Circumflexa.
Reichert[28])	Drüsen im dicken Theile.	nicht sicher bezeichn. (Narbe) (embryonales Bindegewebe?)
Ahlfeld[2])	Drüsen aus Vera u. Serotina.	nicht angegeben.
Kollmann[19])	Drüsen im dickeren Theile.	do.
Kundrat[20])	Drüsen.	Drüsen.
Schwabe[30])	Drüsenreste.	nicht genau angegeben.
Leopold[23])	Drüsen.	Drüsen.
Hofmeier[14])	do.	nicht angegeben.
Spee[45])	?	do.

2. Monat der Gravidität.

Kundrat	Drüsen.	Drüsen (?).
Kölliker[42])	do.	Narbe.
Leopold	do.	nicht angegeben.
Blacher[4])	do.	do.
Hofmeier	do.	do.
Hart u. Galland[12])	do.	degenerirt.
Gottschalk[9])	degenerirt (?).	degenerirt (?).
Lee[24])	degenerirt.	degenerirt.
Minot	do.	do.

3. Monat der Gravidität.

Kundrat	Drüsen.	degenerirt.
Leopold	Drüsen, beginnende Degeneration.	do.
Gottschalk[10])	Drüsen (?).	degenerirt (?).

4. Monat der Gravidität.

Keine genauen Angaben bekannt.

5. Monat der Gravidität.

Leopold	Drüsenreste, weiter fortgeschrittene Degeneration.	degenerirt.

Aus vorstehender Tabelle ergiebt sich ohne Weiteres Folgendes:

1. Die meisten Untersucher fanden in der Decidua circumflexa in den ersten Monaten der Gravidität Drüsen.
2. Die Mehrzahl der Fälle, in denen solche um diese Zeit nicht mehr aufgefunden werden konnten, erklärt sich leicht durch die bei diesen vorhandene, fortgeschrittene Degeneration der Circumflexa.

Wie kann man sich nun Klarheit über den auffallenden Umstand verschaffen, dass einmal Drüsen bis zur höchsten Eiwölbung gefunden werden konnten, und dass sie ein anderes Mal auf die Basis der Circumflexa beschränkt blieben? Ich glaube, dass es nicht allzuschwer halten dürfte, ein befriedigendes Schema zu finden, welches für die anscheinenden Verschiedenheiten einen einheitlichen Gesichtspunkt schafft.

Selenka fand bei einem frühen Entwickelungsstadium der Placenta von Hylobates die Circumflexa ganz aus Drüsengewebe bestehend*). Nehmen wir nun aus vergleichend anatomischen Rücksichten an, dass auch beim Menschen die Decidua circumflexa kurz nach ihrer Bildung in allen Theilen Drüsen enthalte und fügen wir hinzu die von Hofmeier schon ausgesprochene Ansicht, dass die Dicke, in der sich das Gewölbe der Fruchtkapsel anlegt, nach individuellen Verhältnissen wechseln kann, so lässt sich, wie ich glaube, jeder Befund an der Circumflexa hiervon leicht ableiten.

Bei dünn angelegtem Pole der Circumflexa können die Drüsen in seiner Umgebung schon geschwunden sein, bevor die Degeneration beginnt. Dagegen können sich bei dicker Anlage der ganzen Circumflexa auch noch im zweiten Monate bis hoch hinauf Drüsen finden. Jedenfalls spielen entzündliche Vorgänge hierbei eine grosse Rolle. Hofmeier's Untersuchungen legen den Gedanken nahe, der sich auch bei ihm ausgesprochen findet, dass nicht die frühzeitige Degeneration, sondern ein längeres Erhaltenbleiben der Circumflexa als pathologisch zu betrachten ist. Vielleicht lassen

*) Selenka[31]) (S. 197): „Da die Reflexa die Structur der Uterinschleimhaut nicht nur an ihrer Basis beibehält, sondern, wie mich ein Entwickelungsstadium von Hylobates lehrt, sogar durchweg aus Drüsengewebe bestehen kann, so treten bisweilen auch noch secundäre Verbindungen des Chorions mit der Reflexa ein und geben Veranlassung zur Bildung eines zweiten Mutterkuchens."

sich demnach auch die Befunde an Abortiveiern, besonders solchen, die wegen Veränderungen, die wir am Embryo sehen, als pathologisch aufzufassen sind, in der Weise erklären, dass bei ihnen die normal stets in der frühesten Schwangerschaftszeit vorhandenen Drüsen der Circumflexa über die Zeit hinaus erhalten werden, bis zu welcher sie sonst gefunden werden können. Die letzte Hälfte des zweiten Monats scheint der Termin zu sein, bis zu welchem gut erhaltene Drüsen an normalen Präparaten nachweisbar sind. Um vollständige Klarheit in dieser Frage zu schaffen, sind noch zahlreiche, eingehende Untersuchungen an möglichst einwandsfreien Präparaten erforderlich.

Zum Schlusse sei noch die Anführung einer physiologischen Spekulation erlaubt, die sich mir in Folge der Beobachtung aufdrängte, dass man schon in frühester Zeit an der Circumflexa degenerative Veränderungen bemerken kann. Es scheint mir, als ob sich die Funktion der Circumflexa hauptsächlich auf die allererste Zeit der Schwangerschaft beschränkte. Das befruchtete Ei wird von der Uterusschleimhaut eingeschlossen zu dem Zwecke, um einmal seine von äusseren Einflüssen möglichst wenig gestörte Anheftung zu garantiren und ausserdem die Bluträume, die bei der Bildung der Placenta eröffnet werden, nach aussen abzuschliessen. Sobald das Ei in eine einigermaassen feste Verbindung mit der Decidua getreten ist, beginnt die Degeneration der Decidua circumflexa, bei deren Fortschreiten die anliegenden Chorionzotten atrophiren. Durch den Druck des wachsenden Eies werden Chorion laeve und degenerirte Circumflexa an einander gedrückt und schliessen so den hier ursprünglich vorhandenen, jedenfalls auch zur primären Placenta gehörigen Spaltraum. Hierdurch wird schliesslich die bleibende Placenta ausgebildet, die auf die der Uteruswand zugekehrte Seite beschränkt bleibt. Nur pathologische Zustände können dazu führen, dass die ursprünglichen Verhältnisse theilweise erhalten bleiben (Placenta praevia und succenturiata).

Ueber das Vorhandensein einer Circumflexa bei Tubargravidität sind die Ansichten getheilt. In der Mehrzahl der Fälle konnte keine derartige Eihülle aufgefunden werden, dagegen berichten Winckel[60]), Frommel[49]), Werth[54]), Lederer[53]) und Keller[51]), dass sie eine solche beobachtet hätten. Vom theoretischen Standpunkte aus muss man die Möglichkeit zugeben, dass die Tuben-

schleimhaut eine Circumflexa bilden kann. Wie entgegengesetzt aber hier die verschiedenen Ansichten sind, möge der Vergleich von Leopold's[54]) Auffassung mit der Frommel's[49]) zeigen. Ersterer hält die Mucosa der Tube wegen ihrer geringen Dicke für völlig ungeeignet zur Hervorbringung einer das Ei umhüllenden Schleimhautfalte. Letzterer dagegen glaubt, dass die Tubenschleimhaut in Folge der zahlreichen, in ihr vorhandenen Falten für eine Ueberdeckung des Eies noch viel günstigere Bedingungen darbieten müsse, als die glatte Uterusschleimhaut.

In Anbetracht dieser sich widersprechenden Meinungen und Angaben hielt ich es der Mühe werth, noch weitere anatomische Untersuchungen nach dieser Richtung vorzunehmen.

Ich möchte dabei gleich im Voraus bemerken, dass ich an den von mir untersuchten Präparaten eine Circumflexa nicht wahrnehmen konnte. Deshalb unterzog ich die in der Literatur niedergelegten Fälle, in denen in neuerer Zeit eine Circumflexa beobachtet worden war, einem um so genaueren Studium. Es wird sich jedoch empfehlen, zuerst über die Befunde zu berichten, die sich an den untersuchten Objekten erheben liessen, und daran erst die Besprechung der Angaben der oben erwähnten Autoren zu knüpfen. Denn einige der in meinen Präparaten angetroffenen Strukturverhältnisse lassen sich sehr gut zur Beurtheilung der von den früheren Untersuchern gegebenen Beschreibungen und Abbildungen verwerthen.

Eigene Untersuchungen.

Für die vorliegende Arbeit verfügte ich durch die Güte meines verehrten Lehrers Herrn Geheimrath von Winckel, über fünf aus der Sammlung der hiesigen Frauenklinik stammende Präparate. Für die mikroskopische Verwerthung erwiesen sich vier derselben brauchbar.

Die Untersuchung der Paraffinobjecte nahm ich in der Weise vor, dass ich in Abständen von 0,2—0,3 mm einen oder mehrere Schnitte untersuchte, ob sich auf ihnen nicht ein als Circumflexa zu deutendes Gebilde fände. Bei den Celloidinobjecten wurden ebenfalls aus den verschiedenen Tiefen des Präparatblockes Schnitte ausgewählt, jedoch ohne Einhaltung bestimmter Abstände. Zur Färbung wurden hauptsächlich Hämatoxylin und Eosin verwendet. Da einzelne der Objecte schon ziemlich lange in Alkohol ge-

legen hatten, liess sich nicht immer eine scharfe Kernfärbung erzielen.

Präparat 1. Das jüngste Schwangerschaftsstadium, welches mir zur Verfügung stand, enstammt dem Ende des ersten, höchstens dem Anfange des zweiten Monats. Die Etikette dieses Präparates, No. 359 der Sammlung, enthält folgende Angabe: Tubarschwangerschaft, von Dr. Halm 1879 der Sammlung übergeben. Tod 10 Stunden nach plötzlich eingetretenem Collaps. Der Uterus ist 8,9 cm lang und 6 cm breit, quer über den Fundus zwischen den beiden Tubenecken gemessen. Die Wanddicke beträgt am Fundus 1,2 cm. Die Innenfläche ist von einer dicken Decidua ausgekleidet, die an der vorderen Wand ziemlich glatt, an der hinteren durch zahlreiche Furchen gewulstet erscheint. Gegen den Cervicalkanal ist die Decidua durch einen Wulst scharf abgegrenzt. Die Länge der linken Tube beträgt ungefähr 10 cm. In der rechten Tube findet sich etwa 3 cm von der Uterusecke entfernt eine Erweiterung, die dem geborstenen Tubensacke entspricht. Vollständig genaue Angaben von dessen Grössenverhältnissen lassen sich nicht geben, da die Rissöffnung eine sehr grosse ist und ihre Ränder sehr weit auseinanderklaffen. Die Innenfläche der Höhlung ist uneben und mit kleinen Hervorragungen besetzt, die gegen das abdominalwärts deutlich erkennbare, etwas erweiterte Tubenlumen sowohl an Zahl als auch an Grösse zunehmen. Die Länge der Anschwellung beträgt ungefähr 4 cm. Doch macht ihre, an den Enden ziemlich spitz zulaufende, spindelige Gestalt es wahrscheinlich, dass das Ei kaum grösser als 3 cm gewesen sein wird. Im Inneren der Höhle sind weder Blutgerinnsel, noch Reste der Eihäute oder gar des Embryos makroskopisch nachweisbar. Dicht hinter dem Ende der Anschwellung ist die Tube rechtwinklig nach unten abgeknickt. Von der Knickungsstelle bis zum Fimbrienende misst sie noch 5,5 cm. In beiden Ovarien sind Corpora lutea vorhanden. Doch scheint das dem rechtsseitigen angehörende das jüngere zu sein. Das etwas über 2 cm lange, untersuchte Stück ist der vorderen Wand des Eisackes entnommen. Von einer besonders interessant erscheinenden Stelle wurde eine Serie von 60 Schnitten zu 15 μ angelegt.

Die Dicke der Tubenwandung ist an den verschiedenen Theilen der einzelnen Schnitte verschieden. Sie nimmt von der am meisten placentarwärts gelegenen Partie gegen den nicht zur Eianheftung verwendeten Theil der Tube zu. Die Grenze zwischen beiden ist

durch eine Erhebung markirt, die leider nur in ihrem unteren Theile im Präparate sichtbar ist, während der obere, der ursprünglich schräg ins Tubenlumen hineinragte, durch den Schnitt, der das Stück vom Objecte lostrennte, seiner Unterlage beraubt wurde und so wahrscheinlich verloren ging. Auf der einen Seite trägt dieser Wulst deciduale Auskleidung, auf der anderen eine Schleimhaut, die sich nur sehr wenig von der einer nichtschwangeren Tube unterscheidet. Ihre Oberfläche ist von einem cylindrischen Epithel besetzt, an dem man noch ab und zu Reste des Flimmerbesatzes erkennen kann. Die Schleimhaut selbst ist dünn, besteht aus einem zellenreichen Bindegewebe, dessen Elemente vielfach rund und stellenweise etwas vergrössert sind. Zahlreiche verzweigte Falten von mässiger Höhe springen gegen die Lichtung vor. Bezüglich des Epithels und der Tunika propria verhalten sie sich ebenso wie ihr Mutterboden. Weitaus der grösste Theil des Wulstes besteht aus hypertrophirten glatten Muskelfasern, sowie aus Bindegewebe. Zahlreiche, erweiterte Capillaren, die als lange Spalten sichtbar sind, durchziehen ihn. Die unter der Decidua gelegenen halten eine zu deren Oberfläche mehr parallele Richtung ein. An der Tubenwand lassen sich, wenigstens in der Gegend des Wulstes eine äussere und eine innere Muskelschicht scharf unterscheiden. Erstere ist auf einem Theile des Präparates durch mechanische Ablösung verloren gegangen. Die einzelnen Muskelbündel liegen zwischen Bindegewebe eingebettet.

Eine eigentliche Deciduaschicht ist nirgends an dieser Stelle der Tubenwand vorhanden. Die Deciduazellen, die durch ihre ziemlich dunkle Färbung, sowie durch ihre Grösse schon bei schwacher Vergrösserung deutlich sichtbar sind, liegen meist in der Länge nach angeordneten Gruppen beisammen. Entweder sind sie von grobfaserigem Bindegewebe umgeben, das zwischen die einzelnen Zellen feinere und derbere Fasern sendet, oder sie liegen in dem feineren intermuskulären Bindegewebe. Meist sind sie rund, besitzen ein dunkles Protoplasma und einen grossen, chromatinreichen Kern. Auch einzelne mit Ausläufern versehene Deciduazellen lassen sich nachweisen. Nach der Tiefe zu werden die Elemente der Decidua allmälig kleiner und spärlicher. Zuletzt kann man sie kaum mehr von vergrösserten Bindegewebszellen unterscheiden. Die ganze Schicht ist mit Klein's Submukosa der Tube identisch. Ihre Oberfläche ist von einer feinkörnigen Masse bedeckt, die wahrscheinlich fibrinöser Natur ist.

Unter der Deciduaschicht und in der Muskulatur der Haftstelle findet man stark erweiterte Gefässe. Die Lichtung der Venen übertrifft die der dickwandigen Arterien um ein Bedeutendes. An einzelnen Stellen der Deciduaoberfläche haften kleine Blutgerinnsel mit ziemlich vielen Leukocyten. Das grösste und anscheinend älteste derselben enthält ausserdem noch Zotten. Diese sind zum Theil ganz nekrotisch, zum Theil erkennt man noch ganz deutlich das Bindegewebe des Stromas sowie Kerne des Epithels. Auf der Spitze des Gerinnsels sitzt noch ein Rest des Chorions. Das Epithel ist zwar von dem aus feinfaserigem Bindegewebe mit eingelagerten spindeligen Kernen bestehenden Stroma abgehoben. Trotzdem erkennt man deutlich zwei Schichten. Die äussere dunkle, protoplasmatische trägt auf der Oberfläche eine feine Strichelung. Ihre Kerne färben sich sehr intensiv. Die innere Schicht unterscheidet sich von der äusseren durch ihre Zusammensetzung aus gut abgrenzbaren, hellen Zellen mit bläschenförmigen Kernen. Das Zottenepithel ist nicht überall gleichartig gebaut. An einzelnen Stellen verhält es sich ebenso wie das Chorionepithel, nur sind beide Schichten etwas breiter. An anderen ist die protoplasmatische Schicht verdünnt und führt zwei Reihen dunkler, abgeplatteter Kerne. Vielfach ist die zellige Lage entweder gar nicht, oder nur andeutungsweise wahrzunehmen. Auch an der Oberfläche der Zotten findet sich eine feine Strichelung. Das Epithel befindet sich in starker Wucherung. Es sendet nicht nur zahlreiche kolbige Sprossen aus, sondern bildet auch zellige Knoten. Die kleineren bestehen aus einer, von zwei oder mehreren Vacuolen durchsetzten Protoplasmamasse mit zahlreichen, dichtgelagerten grossen Kernen. Sie haben das Aussehen von veränderten Zottensprossen. Im Centrum der grösseren befindet sich ein Lager deutlich begrenzter, polygonaler Zellen, das nach aussen von einem kernhaltigen protoplasmatischen Saume begrenzt wird. An einzelnen Stellen liegen Verdickungen dieses Saumes, die von so zahlreichen Vacuolen durchsetzt sind, dass man von einem Reticulum anastomosirender Zellen sprechen könnte. In der Peripherie dieser Knoten entspringen Gebilde, die sich wie die Zottensprossen verhalten. Ueber die Beziehungen der Zotten zur Decidua lässt sich nicht viel angeben, da der grössere Theil der fötalen Eihäute durch die Ruptur verloren ging. An vielen Stellen sind Epithelsprossen direkt ins Bindegewebe der Decidua eingegraben und scheinen sich in demselben weiter zu bohren. In einem Falle

fand ich eine solche Sprosse in dichter Nähe der Wandung eines erweiterten Gefässes. Bei mehreren Gefässen konnte ich eine freie Mündung gegen die Eihöhle nachweisen. In ihrer Lichtung waren Zottensprossen deutlich zu erkennen. Auf die Einzelheiten des Befundes näher einzugehen, scheint mir von keinem besonderen Werthe zu sein, da ein überzeugender Nachweis freier Gefässöffnungen an einem durch die Ruptur entstellten Objecte sich doch nicht erbringen lässt.

In dem Winkel, den die Haftstelle an dem oben beschriebenen Wulste bildet, liegt auf einem Theile der Serie ein Streifen decidualen Gewebes, der sich gegen die Tubenwand zu gabelig theilt. Sein Ausgangspunkt von derselben liegt ausserhalb der Serie. Verfolgt man ihn auf den Reihenschnitten, so sieht man, wie er allmälig verschwindet. Er besteht aus Deciduazellen, denen gegen das Centrum zu Bindegewebsfasern und einzelne glatte Muskelfasern beigemengt sind. An Stellen, denen Zottenköpfe anlagern, erscheint das Deciduagewebe etwas degenerirt. Ursprünglich hielt ich das ganze Gebilde für eine veränderte Falte. Ein erneutes Studium der Schnitte veranlasste mich, diese Anschauung insofern zu ändern, als ich wenigstens für den gabelig getheilten Abschnitt einen anderen Ursprung vermuthen muss. Ich glaube nämlich, dass beide Arme, in die sich der Streifen gegen die Tubenwand zu spaltet, ursprünglich mit derselben in Verbindung waren und eine darunter gelegene Gefässöffnung bogenförmig überbrückten, so dass sich daraus ein ähnliches Bild reconstruiren liesse, wie es Klein[52]) auf Abbildung 12 seiner oben erwähnten Abhandlung giebt.

Den Anfangs beschriebenen Randwulst könnte man als Circumflexa ansprechen, da er ja die Haftstelle des Eies von der unveränderten Schleimhaut trennt. Gegen eine solche Annahme muss man jedoch einwenden, dass die Zusammensetzung aus Decidua, Muskulatur und Schleimhaut weit eher dafür spricht, dass es sich einfach um eine Tubenfalte handelt, die durch das Wachsthum des Eies in den Bereich der Haftstelle einbezogen und durch den Eidruck der Wand der Tube genähert wurde. Auf diese Verhältnisse näher einzugehen, wird sich bei Besprechung der von Werth[59]) und Keller[51]) veröffentlichten Fälle Gelegenheit finden.

Präparat 2. Das zweite untersuchte Präparat, No. 355 der Sammlung, trägt folgende Bezeichnung: Graviditas tubaria dextra

bei einer 25jährigen Primipara, 19. November 1880, vide Inaugural-Dissertation Dr. Huttner[50]).

Was die genauere makroskopische Beschreibung dieses Präparates betrifft, verweise ich auf die oben erwähnte Dissertation.

Untersucht wurde ein Theil des Fruchtsackes, der freie Tubenwand, sowie die Haftstelle des Eies enthielt, welche von einem Blutcoagulum überzogen war. Diesem letzteren sind zahlreiche Fibrinstreifen, nekrotische Zotten, sowie in der Nähe der Tubenwand losgelöste und abgestorbene Zellen eingelagert, in denen man zum Theil noch Kernreste erkennen kann. Vergleicht man sie mit den noch an der Wand haftenden Elementen, so kommt man zu dem Schlusse, dass es die Deciduazellen der obersten, rein decidualen Schicht sind, welche durch den Bluterguss von ihrer Unterlage abgelöst und isolirt wurden. In der That ist diese zellige Schicht an einzelnen Stellen noch ziemlich wohl erhalten. Sie besteht aus dicht aneinandergelagerten, ziemlich grossen Elementen, die sich von typischen Deciduazellen nur durch die geringere Grösse ihres Kernes unterscheiden. Doch sind zwischen sie auch Elemente eingestreut, die sich in nichts von denen der uterinen Decidua auf der Höhe ihrer Ausbildung unterscheiden. Gegen die Tiefe zu tritt zwischen den Zellen Bindegewebe und glatte Muskulatur auf. Geschlängelt verlaufende Capillaren werden häufiger. Die Grösse der Deciduazellen nimmt nach der Tiefe zu ab. Dicht über der Muscularis findet man nur noch Bindegewebszellen. An vielen Stellen ist die Muscularis gegen das Lumen der Tube zu blosgelegt. Die einzelnen Muskelfasern sind durch ziemlich breite Bindegewebsbündel auseinandergedrängt. Der zelligen Deciduaschicht, sowie der intermediären Schicht (der Submucosa der Tube) sind vielfach necrotische Zotten eingelagert.

An den Rand des Blutcoagulums schliesst sich Tubenschleimhaut mit stellenweise erhaltenem Epithel und gut ausgebildeten, ebenfalls mit Epithel überzogenen Falten an. Das Epithel ist dicht am Rande stark abgeplattet und nimmt mit der Entfernung von demselben an Höhe zu. Auf der grössten der vorhandenen Falten ist es cylindrisch bis kubisch und erscheint etwas gequollen. Deciduabildung ist nur in der Schleimhaut zu erkennen, die sich unmittelbar an das Blutgerinnsel anschliesst. Sonst sind die Bindegewebskörperchen meist nur um ein Geringes vergrössert und rundlich. In der Muscularis dieses Theiles ist die Bindegewebsentwickelung zwischen den Muskelfasern eine weit gerin-

gere als unter dem Coagulum. In der Tiefe findet man ab und zu in der Nähe der Gefässe Anhäufungen von kleinzelligem Material.

Präparat 3. No. 354 der Sammlung, bezeichnet als: „Graviditas tubaria dextra, Haematosalpinx sinistra". Frau Steiger. Laparotomie 17. 3. 90, stellt einen nicht geplatzten Tubensack vor. Dieser ist 8,5 cm lang, 6,2 cm breit. Mit dem dicht anliegenden 6 cm langen und 3,8 cm breiten Ovarium steht der Tumor in keinerlei Beziehung. Er ist in der Längsrichtung von oben her eingeschnitten und enthält einen gut ausgebildeten Fötus, dessen Nabelschnur dicht am Nabel abgerissen ist. Die Länge desselben, vom Scheitel zum Steiss gemessen, beträgt 5 cm, die Nabelschnur misst 6 cm. Die Placenta sitzt an der hinteren Wand, etwas nach oben. Die Wanddicke beläuft sich hier auf etwa 1 mm, dagegen an einer ungefähr gegenüberliegenden Stelle, ohne das hier haftende Blutgerinnsel, auf 3 mm. An der Placentarstelle finden sich reichlich entwickelte Zotten, die an Zahl von der Peripherie aus spärlicher werden. Der Haftstelle sind hier und da Blutcoagula aufgelagert. Dem Chorion laeve gegenüber ist die Tubenwand vollständig von geronnenem Blute überzogen. Soweit sich makroskopisch erkennen lässt, treten die Chorionzotten direct mit der Tubenwand in Verbindung.

Zur Untersuchung gelangte ein der vorderen Tubenwand in annähernd querer Richtung entnommenes Stück von ca. 4,5 cm Länge. Um eine etwas compaktere Schnittfläche zu erhalten, wurden die beiden Enden vor der Einbettung in Celloidin einander zugebogen. Die Schnittdicke variirte zwischen 12 und 20 μ.

Eine genaue mikroskopische Durchmusterung dieses Präparates liess keine Decidua circumflexa auffindig machen.

Am placentaren Ende der Schnittfläche zeigt eine Partie der Tubenwand relativ unveränderte Schleimhaut, während eine Falte, die sie überdeckt, zur Anheftung des Eies dient und zum Theil in Deciduagewebe umgewandelt ist. Bei der ersten Durchmusterung der Schnitte dachte ich an das Vorhandensein einer Circumflexa. Mit Zuhülfenahme des Präparates selbst liess sich jedoch leicht feststellen, dass die Falte der Haftstelle angehört und sich gegen deren Centrum erstreckt. Die freie Tubenfläche zeigt Hervorragungen von verschiedener Grösse, die sich leicht als Falten erkennen lassen. Auf dem Querschnitte erscheinen sie theilweise

kolbig, theilweise blattförmig mit Nebenausläufern. Besonders die grösseren unter ihnen sind an die Tubenwand angedrückt. Ihr Stroma, sowie das der übrigen Mucosa enthält keine Deciduazellen. Das Epithel ist sowohl an der glatten Tubenoberfläche, sowie an den Falten nur zum Theile erhalten. Es ist etwas niedriger als normal. An der Abgangsstelle der grossen, in die Placenta einbezogenen Falte ist die Schleimhaut etwas verdickt. Zwischen die vergrösserten Bindegewebselemente sind Deciduazellen eingelagert. Der Raum zwischen Tubenoberfläche und Falte wird durch ein Blutgerinnsel älteren Datums ausgefüllt, das der letzteren anhaftet und deshalb von ihr ausgegangen zu sein scheint. In einem etwa spindelförmigen Raume, der an der Unterfläche der Falte vom Blutergusse verschont wurde, liegen zwei Gebilde, welche als Falten zweiter Ordnung, die von der grösseren ausgehen, gedeutet werden müssen. Sie tragen kubisches bis plattes Epithel, zeigen keinerlei Deciduabildung und sind von zahlreichen, stark erweiterten Gefässen durchsetzt. Vielfach ist ihr Gewebe in eine körnige Substanz umgewandelt, in der man noch Kerne erkennen kann. Die Falte selbst besteht der Hauptsache nach aus runden und ovalen Deciduazellen, an einzelnen Stellen auch aus spindeligen, der Länge nach angeordneten. Sowohl auf der zum Chorion, als auch auf der zur Tubenwand gewendeten Seite findet man nekrotische Partien. Die Chorionzotten scheinen mit diesem Theile der Haftstelle in ziemlich innige Verbindung getreten zu sein. Hierüber lässt sich nichts Zuverlässiges mehr berichten, weil sich dieser Zusammenhang durch die Präparation löste.

Zu erwähnen ist hier noch, dass im subserösen Gewebe und zwischen dessen Muskelbündeln längliche, schmale Spalten deutlich waren, die mit kubischem Epithel ausgekleidet sind (siehe Werth [13]) S. 96 und 119).

Vom Zottenepithel gehen eigenthümliche Wucherungen aus, die zellige Knoten von verschiedener Grösse bilden. Im Innern derselben liegen grosse Zellen mit deutlichen Grenzen, dazwischen Gebilde, die wie Zottensprossen aussehen. Nach aussen zu findet man Protoplasmastränge mit eingelagerten Kernen. Dieselben anastomosiren mit einander und schliessen vacuolenartige runde Hohlräume ein. Manchmal schickt diese protoplasmatische Begrenzung Sprossen aus. Ihre Oberfläche zeigt ebenso wie das Zottenepithel eine feine flimmerartige Strichelung. Bei einzelnen

dieser Knoten ist das Centrum degenerirt und weist kaum noch einzelne Zellkerne auf.

Präparat 4. Gut erhalten, aber leider in Folge seines Alters nur mangelhaft färbbar. No. 364 der Sammlung, Graviditas interstitialis dextra. Genaue Angaben über die Dimensionen dieses Präparates zu machen, ist mir leider nicht möglich, da es offenbar vor der Härtung geöffnet wurde und jetzt die auseinandergezogenen Schnittränder weit klaffen. Ein gewaltsames Aneinanderlegen derselben wäre ohne Schädigung des werthvollen Objectes nicht zu bewerkstelligen gewesen. Die Maasse der Uterusinnenfläche sind vom Fundus bis zum Orificium externum 10 cm, die Breite am Fundus 6 cm, Wanddicke an der gleichen Stelle 2 cm. Die Schleimhautoberfläche ist glatt. Die linke Tube ist 13,2 cm lang, die rechte bis zu der Stelle, wo sie in den Fruchtsack übergeht, 10 cm. Der Fruchtsack selbst ist auf der einen Seite tief in die Uterusmuskulatur eingebettet, während die freien Wände verdünnt sind. Rechts aussen, etwas nach oben und hinten, findet sich eine etwa markstückgrosse unregelmässig begrenzte Oeffnung, die vielleicht einer Rupturstelle entspricht. Die Eihäute haften der Wand des Tumors überall an. Die Placenta sitzt rechts, etwas nach oben an der Umbiegung von der vorderen und hinteren Wand. Die Nabelschnur hat eine Länge von 19 cm. Der männliche Fötus misst vom Scheitel bis zum Steisse 14 cm. Der Fruchtsack ist etwa 11 cm lang und 9 cm breit.

Auch in diesem Falle war mit Hülfe des Mikroskopes keine Decidua reflexa nachzuweisen; die übrigen histologischen Einzelheiten decken sich hauptsächlich mit den bereits an den anderen Präparaten beschriebenen.

Resultate.

Die Zusammenfassung der Resultate ergiebt Folgendes:

An der Placentarstelle ist die Tubenwand stark verdünnt, so dass oft nur noch das Bindegewebe der Subserosa, manchmal noch mit Muskelfasern untermengt, vorhanden ist. In der Subserosa kommen Kanäle von unbekannter Herkunft vor, die mit kubischem Epithel ausgekleidet sind.

Die der Placentarstelle gegenüberliegende Wand ist verdickt und zwar hauptsächlich durch Bindegewebsentwickelung zwischen den Muskelbündeln.

Die Decidua der Tube besteht aus einer rein decidualen und einer gemischten Schicht. In letzterer sind den Deciduazellen Bindegewebe und glatte Muskelfasern beigemengt. Die deciduale Schicht lässt sich an Präparat 2 mit Sicherheit nachweisen, für Präparat 3 ist die Art und Weise ihres Zugrundegehens mit Wahrscheinlichkeit zu erschliessen. Präparat 1 und 5 besitzen nur die gemischte Zone.

Gefässmündungen gegen den intervillösen Raum sind bei Präparat 1 vorhanden. (Siehe auch Klein[52]) S. 14, Abel[46]) S. 427 und Werth[59]) S. 93 und 121.) Tubenfalten sind in den Bereich der Placentarstelle gezogen: bei Präparat 1 am Rande und bei Präparat 3 gegen die Mitte zu.

Die nicht zur Eianheftung dienenden Theile der Tubenwand zeigen keine Decidua. Das Tubenepithel des schwangeren Theiles ist, soweit es erhalten ist, niedriger als normal. Eine Circumflexa war bei keinem Präparate nachzuweisen. Mit Sicherheit lässt sich die Existenz einer solchen bei 3 und 4 ausschliessen.

Die fötalen Eihäute sind ebenso zusammengesetzt wie bei uteriner Gravidität. Die flimmerähnliche Strichelung an der Oberfläche des Zottenepithels ist wahrscheinlich als Folge des Zerfalls der äusseren Schicht seines Protoplasmas aufzufassen.

Literatur.

Wenden wir uns nun zur Betrachtung der in der Literatur angeführten Fälle, in denen eine Circumflexa gesehen wurde, so sind in erster Linie die Angaben Winckel's zu berücksichtigen. Das erste Präparat wurde 1871 auf der Naturforscherversammlung zu Rostock den dort erschienenen Gynäkologen demonstrirt. Leider bringt das Tageblatt dieser Versammlung nur eine kurze Notiz, aber keinerlei Beschreibung desselben. Das zweite diesbezügliche Präparat ist in Winckel's Lehrbuch der Geburtshülfe[60]) S. 263 abgebildet. In der That macht die eine Seite der Figur den Eindruck, als ob hier eine Circumflexa vorhanden sei. Dagegen bietet die andere Seite des Placentarrandes weniger deutlich ein derartiges Bild. Zudem liegen auch an der gegen die Tubenwand gelegenen Seite dieser Falte Zottenquerschnitte. Dies kann allerdings eine Folge der durch die Ruptur bedingten Dislocation der Gewebe sein. Einzelheiten lassen sich sonst an der, bei sehr schwacher Vergrösserung ausgeführten Zeichnung nicht erkennen, so dass man

über die Structur der einzelnen vorhandenen Gewebe sich kein Urtheil bilden kann.

Im Texte findet sich über die Eihüllen bei Graviditas tubaria folgende Angabe: „Die Fruchthüllen bei den verschiedenen Arten von Tubargravidität sind von aussen nach innen: Peritoneum, Tubenmuskulatur, Tubardecidua vera, Tubardecidua circumflexa, Chorion und Amnios.“ Im Interesse der Sache wäre es, wie auch Klein[52]) (l. c. S. 11) bemerkt, wünschenswerth, wenn über das Verhalten der Circumflexa in beiden Fällen genauere Angaben zu erhalten wären. Falls die betreffenden Objecte, resp. die davon gemachten Schnitte noch vorhanden sind, lassen sie sich ja noch erbringen. Erst dann wird der Vergleich mit anderen Präparaten möglich sein, was bei der geringen Zahl der beobachteten Circumflexen eine werthvolle Bereicherung unserer Kenntnisse bedeuten würde.

Frommel[49]) giebt von seinem vorzüglich conservirten Präparate eine schöne Abbildung, die er allein als beweiskräftig für das Vorhandensein einer Circumflexa ansieht. Nicht jeder, der sich eingehend mit der Anatomie der schwangeren Tube beschäftigt hat, wird dieser Ansicht nach Betrachtung der Abbildung ohne Vorbehalt beistimmen können. Abgesehen davon, dass es sich um eine Falte handeln kann, die nach einer Reihe von Schnitten wieder verschwindet, wäre vor Allem ein Uebersichtsbild über den Querschnitt durch die ganze Tube erwünscht, auf dem sich die Circumflexa findet, so dass man über die Haftstelle selbst, sowie über ihre beiden Ränder sich leicht orientiren könnte. Dass man sogar innerhalb der Placenta selbst ähnliche Gebilde auffinden kann, habe ich oben bei Beschreibung von Präparat 3 gezeigt. Auch in diesem Falle würde also eine genaue Schilderung der Verhältnisse den Werth der Veröffentlichung um ein Bedeutendes steigern.

Veit liess durch seinen Schüler E. Lederer zwei Fälle von Tubengravidität untersuchen. Leider ist der Beschreibung keine Abbildung beigegeben, so dass man sich kaum eine genaue Vorstellung von den bestehenden Verhältnissen machen kann. Seite 28 seiner Dissertation[53]) giebt Verfasser an, dass er sich nur in seinem Falle 2 bestimmt von dem Vorhandensein einer Circumflexa überzeugen konnte. „Dieselbe bestand aus bindegewebigen Elementen, welche von der Decidua vera ausgingen und die ganze Placenta umhüllten, auch in dem ersten Falle war eine dünne Schicht von zelligen Elementen um die Convexität der Placenta

gelagert.“ Der erwähnte zweite Fall war eine Schwangerschaft am abdominalen Ende der Tube, die drei Monate nach der letzten Menstruation durch Laparotomie entfernt wurde. Der Fruchtsack war geplatzt, die kleine lebende Frucht in die Beckenhöhle getreten. Von der Beschreibung des mikroskopischen Befundes sei Folgendes wörtlich wiedergegeben: „Die Placenta haftete an der (l. c. S. 16) Tubenwandung durch ein zellenreiches Gewebe, welches nicht ganz das Aussehen und die Form der Decidua uterina darbot, indem die grossen charakteristischen Deciduazellen nirgends zu sehen waren und sich nur spindelförmige, nebst kleinen runden Zellen vorfanden, die sich in das placentare Gewebe hineinerstreckten. Ferner konnte bestimmt nachgewiesen werden, dass sich dieses soeben beschriebene Gewebe in einer fünf- bis sechsfachen Schicht um die ganze convexe Ausdehnung der Placenta hinzog und wir daher zur Ueberzeugung gelangten, dass es sich hier um eine wirkliche Decidua circumflexa tubaria handelt.“ Nach dieser Schilderung sich ein einigermassen deutliches Bild von den Verhältnissen zu verschaffen, wird kaum möglich sein. Dem möglichen Einwande, dass auch eine künstliche Spaltbildung in der Vera, wie sie bei einem operativ entfernten Präparate leicht vorkommen kann, eine Circumflexa vorzutäuschen im Stande wäre, ist nicht begegnet worden. Eine genaue Schilderung der beiden, einander zugewendeten Seiten des Spaltes, sowie die Berücksichtigung etwa vorhandenen Epithels würden einen derartigen Einwurf vollkommen ausschliessen. Auch Angaben über das Verhalten der Chorionzotten, sowohl der Haftstelle als auch der Circumflexa gegenüber, wären eine sehr schätzbare Ergänzung der Schilderung.

Die von Werth[59]) und Keller[51]) beschriebenen Fälle scheinen in eine Kategorie zu gehören. Eine Ausnahme scheint nur Werth's im Anschluss an seinen 2. Fall beschriebener zu machen. In dem letzteren beobachtete er die Anheftung des Eies an eine Tubenfalte, die der von mir bei Ppt. 1 beschriebenen analog ist.

S. 109 beschreibt er bei einem Falle von Tubenabort in frühester Schwangerschaftszeit eine der Circumflexa analoge Umhüllungsschicht des Eies folgendermaassen. „An dem Coagulum erstreckt sich die Schleimhautkapsel an der einen Seite bis zu seiner Mitte hinauf, an der anderen hat sie geringere Höhe und ist hier mit dem oberen Rande nach aussen umgebogen. Die Umhüllungsschicht enthält an ihrer Wurzel noch einige Muskelzüge, weiter aufwärts besteht sie ausschliesslich aus streifigem

Bindegewebe, dem bis zu halber Höhe aussen auch das Tubenepithel aufsitzt.“

Man muss gestehen, der Gedanke an eine wirkliche Circumflexa liegt hier sehr nahe. Bevor jedoch nicht der positive Beweis erbracht ist, dass eine derartige Eihülle auch wirklich an ihrem Pole geschlossen ist oder war, wird es zum mindesten ebenso erlaubt sein an dünnere, muskelarme Schleimhautfalten zu denken, die zur Anheftung des Eies verwendet wurden.

Werth's Fälle 3 und 4, beide mit Ausgang in Tubenabort im zweiten Monat, boten in Bezug auf das Verhalten der sogenannten Circumflexa das gleiche Verhalten. Fall 3 zeigt mit dem Keller's bis auf den Sitz des Eies frappante Analogien. Auch hier scheint es mir angezeigt zu sein, den Autor selbst sprechen zu lassen: „Die inneren Schichten der Fruchtsackwand erheben sich im ganzen Umfange des Eikörpers zu einer, an der Basis ziemlich breiten, nach oben sich rasch verjüngenden Falte oder Kapsel, die sich mikroskopisch reichlich einen Centimeter aufwärts als zusammenhängende Gewebslage verfolgen lässt. Die Substanz dieser Falte besteht bis ans obere Ende aus glatten Muskelzellen, die an der Basis in breiter Schicht aus der Wandmuskulatur hervorgehend, weiter aufwärts in schmalen Bündeln verlaufen, deren Interstitien von Blut erfüllt sind. Die Aussenfläche ist mit Cylinderepithel besetzt, das sich näher dem oberen Ende der Eikapsel allmälig abflacht und sich noch etwas über die letzten Ausläufer des Faltenstromas fortsetzt, so dass die letzten Zellreihen unmittelbar der Blutmasse aufsitzen, die in ihrer peripheren Schicht von Rundzellen durchsetzt ist.

Die gegenüberliegende Innenfläche des Fruchtsackes ist gleichfalls mit Epithel bekleidet und mit abwechselnd niedrigeren und stärker vortretenden, verzweigten Falten besetzt.“

Bevor wir an die Besprechung gehen, ist noch Keller's[51]) Fall anzuführen.

Es handelt sich hier um einen Tubenabort aus der zweiten oder dritten Woche der Schwangerschaft. Das beigegebene, bei vierfacher Vergrösserung gezeichnete Uebersichtsbild, zeigt das Tubenlumen bis zum Ostium abdominale erweitert. „Die Wände der Tube sind mit Schleimhaut ausgekleidet, die zwar verdünnt und mit kubischem bis plattem Epithel bedeckt ist, aber keine Spur einer Deciduabildung aufweist. Die ihr aufsitzenden Falten sind etwas niedriger als normal. Die Haftstelle des Eies be-

findet sich nach hinten (uterinwärts) da, wo auf dem Schnitte die beiden Seitenwände der Tube in einander übergehen, also in der Nähe einer Umbiegungsstelle der Tube. Sie ragt polypenförmig hervor und umgreift mit zwei Falten das Blutgerinnsel, welches auf der Stelle sitzt, die das Ei einnahm. Das Gerinnsel enthält Chorionzotten und reicht bis zum Ostium abdominale. Dreht man das Coagulum nach Halbirung der Tube um seinen Insertionspunkt heraus, so kann man die enge Mündungsstelle des uterinen Theils der Tube wahrnehmen.

Der Stiel der das Ei tragenden polypenförmigen Wucherung zeigt eine oberflächliche, quergetroffene Ringmuskelschicht und eine tiefere gefässreiche, aus weitauseinanderliegenden Fasern bestehende Längsmuskelschicht. Der Theil des Stieles, welcher als Eiüberzug dient, lässt beide Schichten noch deutlich erkennen. Erst weiterhin sind die Muskelfasern gleichmässig schräg getroffen. Nach dem Tubenlumen zu trägt die Eihülle Schleimhaut vom selben Bau und derselben Dicke wie die äussere Wand des Fruchtsackes. Nur die Faltung ist stärker vermindert. Selten sieht man auf den Schnitten niedrige, leistenartige Erhabenheiten. Das Bindegewebe ist normal, das Epithel würfelförmig und geht bis zum Ende des Eiüberzuges fast in ein einschichtiges Plattenepithel über. Nach dem Eie zu findet man keine gleichmässige Schicht von Deciduazellen. Stellenweise liegt die Muskulatur frei, stellenweise ist eine Schichtung von 12—15 Zellen vorhanden. In der äusseren Zone des Blutgerinnsels sieht man vereinzelte oder zu Haufen oder Streifen geordnete Deciduazellen. Der Name Reflexa für dieses Gebilde wird gerechtfertigt durch seine Lage ähnlich der bei intrauteriner Gravidität. Die Muskelfasern, die es von der uterinen Reflexa unterscheiden, sind, wie die beiden anderen Schichten, durch Sprossung der Wand entstanden. Gegen die Annahme, dass sich das Ei zwischen zwei Längsfalten der Tube eingebettet habe, spricht der Muskelgehalt dieses Gebildes. Nur die submucöse Längsfaserschicht, nicht aber die circuläre sendet Fortsätze in die Falten. Ausserdem müsste dann der Eiüberzug jederseits durch einen flügelartigen Fortsatz mit der Tubenschleimhaut in Verbindung stehen.“

Klein[52]), bemerkt in einer Fussnote, dass man sich bei Betrachtung der Abbildung der Ueberzeugung nicht verschliessen könne, dass es sich hier nicht um eine Circumflexa handelt, sondern um zwei Schleimhautfalten, die nach aussen noch von der

Schleimhaut überzogen sind. „Das Ei hätte sich demnach hier in einer Bucht zweier Schleimhautfalten eingenistet und eine Circumflexa wäre nicht vorhanden.“

Dieser Anschauung kann sich, wie ich glaube, kein unbefangener Leser entziehen. Vor Allem gehört zum Begriffe einer Circumflexa untrennbar ein deciduales Charakter. Man wird deshalb in der Circumflexa der schwangeren Tube höchstens noch etwas Bindegewebe und einzelne glatte Muskelfasern erwarten dürfen. Dagegen glaube ich, dass von vornherein die Anwesenheit von ausgeprägten Muskelschichten und einer vollständigen Schleimhaut die Bezeichnung eines solchen Gebildes als Circumflexa unmöglich macht. Um das Zustandekommen einer so mächtigen Eihülle zu erklären, müsste für die schwangere Tube eine viel grössere Wucherungsintensität angenommen werden als für den schwangeren Uterus. Dagegen spricht aber vor allen Dingen das Fehlen der Deciduabildung an allen Stellen, die mit dem Ei in keine directe Berührung gekommen sind. Daraus glaube ich nämlich folgern zu dürfen, dass auf die Tubenschleimhaut ein befruchtetes Ei einen weit geringeren Reiz ausübt, als auf die des Uterus.

Ueber das Verhalten der Ringmuskulatur der Tube zu den Falten scheinen die Ansichten getheilt zu sein. Klein[52]) z. B. giebt S. 10 an, dass an der Basis der Falten Bündel der Ringmuskulatur vielfach eintreten. An Schnitten durch eine normale Tube, die ich zur Orientirung über diesen Punkt anfertigte, konnte ich zwar im Centrum compakterer Falten eine Muskelschicht von 4—5 Fasern Dicke wahrnehmen, aber mir über deren Herkunft kein Urtheil bilden.

Dass die Abwesenheit flügelförmiger Fortsätze dagegen spräche, dass man sich die Fruchthülle als aus Falten entstanden zu denken habe, kann ich durchaus nicht finden. Selbst wenn man solche seitliche Verdickungen als nothwendig für die Begründung der Deutung ansieht, so muss man zugeben, dass Falten, die zur Anheftung des Eies dienen und dadurch mit den Chorionzotten in innige Verbindung treten, durch das Wachsthum des Eies nothwendig eine Verdünnung erfahren müssen. Diese Verdünnung giebt sich an ihrer Schleimhaut noch mehr kund, als an der Tubenwand selbst. Das Epithel wird abgeflacht, die Tunica propria dünner. Die Falten flachen sich ab. Natürlich ist die Dehnung proportional der Dünne der einzelnen Stellen. Die dünnsten, d. h. die am weitesten gegen das Tubenlumen zu gelegenen Theile der

Falten sind deshalb am meisten gedehnt und tragen in Folge dessen plattes Epithel.

Man könnte nun zugeben, dass sich die Falten in dieser Art an der Bildung der Eihülle betheiligen, aber dagegen die Behauptung aufstellen, dass sich von ihren Gipfeln aus eine Deciduawucherung über dem Ei bilde und die Fruchtkapsel gegen das Tubenlumen abschliesse. Es würden dann die Falten mit dem zwischen ihnen liegenden Theile der Tubenschleimhaut die Decidua serotina liefern und die hypothetische Deciduawucherung die Circumflexa. Theoretisch muss natürlich eine solche Möglichkeit zugegeben werden. Beobachtet wurde aber ein solches Gebilde bis jetzt noch nicht. Um es constatiren zu können, wäre ein sehr junges unverletztes Ei erforderlich. Zum Schlusse möchte ich noch auf die Aehnlichkeit hinweisen, die Keller's Circumflexa mit dem bei meinem Präparat 1 beschriebenen Randwulst hat. Hier wie dort sind die Schichten von innen nach aussen: Tubendecidua, Muskulatur, Schleimhaut mit Falten.

Ausser Klein[52]) und Dobbert[48]) konnte in letzter Zeit auch Abel[46]) eine Circumflexa nicht auffinden. Dies ist um so bemerkenswerther, als in seinem Falle Fötus und Eihäute sich noch in situ befanden und das dem zweiten Monate entstammende Object in Serienschnitte zerlegt worden war.

Schluss.

Als Resultat der genaueren Betrachtung der in der Literatur als „Circumflexa tubaria" bezeichneten Gebilde lassen sich folgende Sätze aufstellen: In keinem der bisher veröffentlichen Fälle ist es gelungen, eine Circumflexa mit voller Sicherheit nachzuweisen. Werth's und Keller's am genauesten beschriebene sind mit höchster Wahrscheinlichkeit als veränderte Falten zu bezeichnen. Die von Winckel, Frommel und Lederer veröffentlichten Fälle des Vorhandenseins einer Circumflexa müssen, um sicheres Eigenthum der Wissenschaft werden zu können, eingehend beschrieben, eventuell nachuntersucht werden. Es ist also der Beweis, dass die schwangere Tube eine Circumflexa bildet, noch zu erbringen.

Am Schlusse meiner Arbeit habe ich noch die angenehme Pflicht zu erfüllen, Allen, welche dem Fortgange meiner Untersuchungen Interesse und Förderung zu Theil werden liessen, meinen verbindlichsten Dank auszusprechen. Besonders verpflichtet bin ich Herrn Geheimrath v. Winckel für die Zuweisung der Präparate, Herrn Professor v. Kupffer, sowie Herrn Prosektor A. Böhm für das liebenswürdige Entgegenkommen bei allen meinen Wünschen.

Literatur.

1) Ahlfeld, „Ueber Befunde an der Decidua vera und reflexa reifer Eier". Arch. f. Gyn. 1878, Bd. 13, S. 290.
— „Beschreibung eines sehr kleinen menschlichen Eies". Ebenda.
2) Ackermann, „Zur normalen und pathologischen Anatomie der Placenta". Internationale Beiträge zur wissenschaftlichen Medicin. Bd. 1.
3) Beigel, „Der drittkleinste bisher bekannte menschliche Embryo". Arch. f. Gyn. 1878, Bd. 13.
4) Blacher, „Ein Beitrag zum Bau der menschlichen Eihüllen". Arch. f. Gyn. 1876, Bd. 10, S. 459.
5) Bloch, „Ueber den Bau der menschlichen Placenta". Beiträge zur pathologischen Anatomie von Ziegler und Nauwerck. 1889, Bd. 4, S. 559.
6) Bumm, „Zur Kenntniss der Uteroplacentargefässe". Arch. f. Gyn. 1890, Bd. 37, S. 1.
7) Eckardt, „Beiträge zur Anatomie der menschlichen Placenta". Zeitschr. f. Geb. u. Gyn. Bd. 19.
8) Frommel, „Ueber die Entwickelung der Placenta von Myotus murinus". Wiesbaden 1888.
9) Gottschalk, „Ein Uterus gravidus aus der fünften Woche, der Lebenden entnommen". Arch. f. Gyn. 1887, Bd. 29, S. 488.
10) — „Beitrag zur Entwickelungsgeschichte der menschlichen Placenta". Arch. f. Gyn. 1890, Bd. 37.
11) — „Weitere Studien über die Entwickelung der menschlichen Placenta". Arch. f. Gyn. 1891, Bd. 40.
12) Hart, B. and Galland, L., „On the Structure of the human placenta". Reports from the laboratory of the Royal College of the Physicians. Edinburgh 1892, Vol. 40, p. 17.
13) Heinz, „Untersuchungen über den Bau und die Entwickelung der menschlichen Placenta". Arch. f. Gyn. 1888, Bd. 33.
14) Hofmeier, „Menschliche Placenta". Wiesbaden 1890.
15) Kastschenko, „Das menschliche Chorionepithel und dessen Rolle bei der Histogenese der menschlichen Placenta". Arch. f. Anat. u. Entw. 1885.

16) Keibel, „Zur Entwickelungsgeschichte der menschlichen Placenta“. Anat. Anzeiger 1889, No. 17, S. 537.
17) Keilmann, „Zur Klärung der Cervixfrage“. Zeitschr. f. Geb. u. Gyn. 1891, Bd. 22, S. 106.
18) Klein, „Entwickelung und Rückbildung der Decidua“. Zeitschr. f. Geb. u. Gyn. 1891, Bd. 22.
19) Kollmann, „Die menschlichen Eier von 6 mm Grösse“. Arch. f. Anat. u. Entw. 1879.
20) Kundrat und Engelmann, „Untersuchungen über die Uterusschleimhaut“. Wiener med. Jahrb. 1873.
21) Kupffer, „Decidua und Ei des Menschen“. Münchn. med. Wochenschr. 1888, Bd. 35, S. 515.
22) Langhans, „Untersuchungen über die menschliche Placenta“. Arch. f. Anat. u. Entw. 1877, S. 188.
23) Leopold, „Studien über die Uterinschleimhaut etc.“ Arch. f. Gyn. 1877, Bd. 11 u. 12.
24) Lee, „On the anatomy and physiology of the ovum in the early months of pregnancy“. The Lancet. Nov. 1873, p. 549 u. 621.
25) Minot, „Uterus and embryo“. Journ. of Morph. 1889, II.
26) Orth, „Das Wachsthum der menschlichen Placenta foetalis und Boll's Princip des Wachsthums“. Zeitschr. f. Geb. u. Gyn. 1877, Bd. 2.
27) Overlach, „Die pseudomenstruirende Mucosa uteri nach acuter Phosphorvergiftung“. Arch. f. mikrosk. Anat. 1885, Bd. 25, S. 191.
28) Reichert, „Beschreibung einer sehr frühzeitigen menschlichen Frucht im bläschenförmigen Bildungszustande etc.“ Abhandl. der Kgl. Akademie der Wissensch. zu Berlin 1873.
29) Ruge, „Die Eihüllen des in Geburt befindlichen Uterus“, in Schröder, der schwangere und kreisende Uterus. Bonn 1886.
30) Schwabe, „Beschreibung einer sehr frühzeitigen menschlichen Frucht im bläschenförmigen Bildungszustande“. Zeitschr. f. Geb. u. Gyn. 1879, Bd. 4.
31) Selenka, „Studien über die Entwickelungsgeschichte der Thiere“. Wiesbaden. Heft 4, 1 1886, 2 1887, Heft 5 1891.
32) Strahl, „Untersuchungen über den Bau der Placenta“. Arch. f. Anat. u. Entw. 1889 u. 1890.
33) Valenti, „Intorno ad una anomalia di sviluppo dell' uovo umano“. Annali dell' università di Perugia 1892.
34) Waldeyer, „Bemerkungen über den Bau der Menschen- und Affenplacenta“. Arch. f. mikrosk. Anat. 1890, Bd. 35.
35) — „Ueber den Placentarkreislauf des Menschen“. Sitzungsber. d. Königl. preuss. Academie d. Wissenschaften zu Berlin. Phys.-math. Klasse 1887, VI, S. 83.
36) Weber in Hildebrandt's Anatomie Bd. 4, S. 481 ff. 4. Ausgabe. 1832. Braunschweig.
37) Wyder, „Normale und pathologische Anatomie der menschlichen Uterusschleimhaut“. Arch. f. Gyn. 1878, Bd. 13.

Nachtrag.

38) Göhre, Dottersack und Placenta des Kalong (Pteropus edulis). Dissert. inaug. Erlangen 1892. Aus Selenka: Studien etc. Heft V, 2.
39) Minot, Human Embryology. New-York 1892.
40) Reinstein Mogilowa, Ueber die Betheiligung der Zellschicht des Chorion an der Bildung von Serotina und Reflexa. Arch. f. path. Anat. 1891. Bd. 124.
41) Spee, Beobachtungen an einer menschlichen Keimscheibe mit Canalis neurentericus. Arch. f. Anat. u. Entw. 1889.

Lehrbücher.

42) Hertwig, Lehrbuch der Entwickelungsgeschichte. Jena 1893.
43) Kölliker, Grundriss der Entwickelungsgeschichte. Leipzig 1880.
44) Schröder, Lehrbuch der Geburtshülfe. Bonn 1891.
45) Winckel, Lehrbuch der Geburtshülfe. Leipzig 1889.

---

46) Abel, Zur Anatomie der Eileiterschwangerschaft nebst Bemerkungen zur Entwickelung der menschlichen Placenta. Arch. f. Gyn. 1890, Bd. 39, S. 393.
47) Conrad und Langhans, Tubenschwangerschaft mit äusserer Ueberwanderung des Eies. Arch. f. Gyn. 1876, Bd. 9, S. 353.
48) Dobert, Beitrag zur Anatomie der schwangeren Tube. Virch. Archiv Heft 3, S. 397.
49) Frommel, Deutsches Archiv für klinische Medicin Bd. 42, S. 91.
50) Huttner, Graviditas tubaria simplex. Inaug.-Dissert. München 1881.
51) Keller, Zur Diagnose der Tubengravidität. Zeitschr. f. Geb. u. Gynäk. Bd. 19, Heft 1.
52) Klein, Zur Anatomie der schwangeren Tube. Zeitschr. f. Geb. u. Gynäk. Bd. 20, Heft 2.
53) Lederer, Beiträge zur Anatomie der Tubarschwangerschaft. Diss. inaug. Berlin 1888.
54) Leopold, Tubengravidität mit äusserer Ueberwanderung des Eies. Arch. f. Gyn. Bd. 10, S. 259.
55) Schröder, Lehrbuch der Geburtshülfe. Bonn 1891.
56) Souzellier, Zur Anatomie der Tubenschwangerschaft. Inaug.-Dissert. Würzburg 1890.
57) Tageblatt der Naturforscher-Versammlung in Rostock S. 120.
58) Walker, Der Bau der Eihäute bei Graviditas abdominalis. Virch. Arch. Bd. 107.
59) Werth, Beiträge zur Anatomie und zur operativen Behandlung der Extrauterinschwangerschaft. Stuttgart 1887.
60) Winckel, Lehrbuch der Geburtshülfe. Leipzig 1889.
61) Wyder, Beiträge zur Lehre von der Extrauterinschwangerschaft. Arch. f. Gyn. 1886, Bd. 28, S. 366.

Erklärung der Abbildungen auf den Tafeln II u. III.

Allgemeine Bezeichnungen:

bl. — Blut.
f. — Fibrin.
C. — Circumflexa.
d. — Drüse.
E. — Seite der Eihöhle.
S. — Serotina.
V. — Vera.
U. — Seite der Uterushöhle.

Fig. 1. Objecttr. 1, Schnitt 3, Chromsäure, Boraxcarmin. Präparat 1. 15fache Vergrösserung.

Die Figur soll ausser einer Uebersicht über die Circumflexa und deren Nachbarschaft eine Vorstellung von dem Verhalten der Gefässöffnungen gegen den Zwischenzottenraum geben. Die Drüsen (d) sind dunkel contourirt, die Gefässe mit feinen Grenzlinien angegeben. Die Einkerbungen im spongiösen Theile der Circumflexa entsprechen Drüsenmündungen.

b. — Grenze zwischen Basis und dünnerem Theile der Circumflexa.
Ch. — Chorion.
o — Gefässöffnungen.
Rf. — Ringfurche (Grenze zwischen Vera und Circumflexa).
sp. — spongiöser Theil der Circumflexa.

Fig. 2. Objecttr. 6, Schnitt 3, Chromsäure, Boraxcarmin, Präparat 1. 210fache Vergrösserung.

Eine andere Gefässöffnung auf der Circumflexa desselben Präparates, bei stärkerer Vergrösserung gezeichnet. Die eingelagerte Zotte (z) füllt fast die ganze Lichtung aus. Gegen P zu ist sie anscheinend mit der Wand in Verbindung getreten, weiter nach unten entsendet sie eine kleine Epithelsprosse. Ihr Epithel, sowie das der nächstliegenden Zotten weicht etwas von dem gewöhnlich zu beobachtenden ab. Die protoplasmatische Schicht ist dünn und unregelmässig contourirt. Eine bei o gelegene Vacuole enthielt blutkörperchenartige Gebilde, die vom Zeichner auch als wirkliche Blutkörperchen wiedergegeben wurden. An der Gefässwand sind noch einige Endothelien erhalten. Nach links zu hat sich eine Epithelknospe an sie angelegt. Im Gewebe der Decidua unterscheidet man drei Arten von Kernen: die runden, grösseren, welche den dunkler granulirten Elementen angehören, die ovalen der Deciduazellen und die kleinen dunklen der Rundzellen.

B. — Seite der Basis.
P. — Seite des Poles.
bl. — Blut.

g. — Gefäss.
z. — Zotte.
zs. — Zottensprosse.

Fig. 3. Präparat 5. Theil eines Schnittes durch einen Sektor der Fruchtkapsel. 23fache Vergrösserung.

Die Figur soll die Vertheilung der Drüsen in der Basis der Circumflexa veranschaulichen. Gefässe durch Endothelsaum, Drüsen durch dunkle Umrisse angedeutet.

g. — Gefässe.
vd. — verengte Drüsen ohne Epithel in ein lockeres Gewebe eingebettet.
z. — Zotten.

Fig. 4. Präparat 5. Einem 0,4 cm von der Umschlagsstelle entfernten, gegen die Uterushöhle zu gelegenen Orte entnommen. 480fache Vergrösserung.

Verästelte Deciduazellen mit eingelagerten Leukocyten und Blutkörperchen.

c. — Capillare.
z. — Balken der Zwischensubstanz.
z'. — Zwischensubstanzbalken im Querschnitt.

Das Gewebe ist als ein gelockertes aufzufassen, in dem präexistirende Lücken durch eine Flüssigkeit stark erweitert wurden.

Fig. 5. Präparat 6, Chromsäure, Paracarmin, Schnitt 6 einer Serie durch einen Sektor der Fruchtkapsel. 5fache Vergrösserung.

Uebersichtsbild über die allgemeinen Structurverhältnisse. Drüsen der Circumflexa sind bei so schwachen Vergrösserungen noch kaum sichtbar, da sie hier sehr eng sind.

A. — Amnion.
Ch. f. — Chorion frondosum.
Ch. l. — Chorion laeve.
b. — Ende des basalen Theiles der Circumflexa, der gut erhaltene zellige Zusammensetzung zeigt.
o. — Gefässmündungen auf der Oberfläche der Serotina.

Fig. 6. Präparat 6, Chromsäure, Paracarmin. Aus der unteren Hälfte der Basis der Circumflexa eines Schnittes durch einen Sektor der Fruchtkapsel. 390fache Vergrösserung.

Stück aus einer der Serotina entstammenden schräg verlaufenden Drüse der Circumflexa.

bl. — Blutkörperchen und Blutkörperchenreste.
d. — Drüsenlumen.
D. — Deciduazellen.
L. — Leukocyten.
e. — Epithel der Drüse.

Fig. 7. Präparat 6, Chromsäure, Paracarmin. Aus der Basis der Circumflexa. Serie, Schnitt 6. 430fache Vergrösserung.

Drei Gefässquerschnitte mit bindegewebigen Wandungen, in deren Umgebung strangförmig angeordnete, dunkle Zellen liegen. Vergleiche die Deciduazellen der vorigen Abbildung.

b. — bindegewebige Gefässwand.
g. — Gefäss.
St. — dunkle Zellstränge.

Fig. 8. Präparat 6, Chromsäure, Boraxcarmin. Schnitt 1 vom Objectträger 1 einer Serie durch die Basis der Circumflexa. 28fache Vergrösserung.

Die Drüsen sind hier wieder dunkel contourirt, die Gefässe durch Endothelien angedeutet. Es handelt sich um die senkrecht zur Masse der Circumflexa verlaufenden Drüsen. Die beiden am meisten polwärts gelegenen sind schon schräg verzogen und in beginnender Obliteration.

B. — Seite der Basis.
d. — Drüsen.
P. — Seite des Pols.
Z. — Zottenquerschnitte.

Fig. 9 stellt die durch zwei Sternchen angedeutete Stelle der vorigen Figur bei stärkerer Vergrösserung dar (134fach).

Im umliegenden Gewebe sieht man ausser Deciduazellen und Rundzellen noch Stränge der in Fig. 7 abgebildeten Zellen längs und quer getroffen. Das Drüsenepithel ist in dieser Drüse am stärksten unter allen an dieser Stelle befindlichen verändert. Zum grössten Theile ist es verloren gegangen. Nur bei e ist es auf einer kurzen Strecke noch im Zusammenhange erhalten.

c. — Capillare.
d. — Drüsenmündung.
D. — Deciduazelle.
e. — Epithel.
L. — Leukocyten.
St. — Strang dunkler Zeller.

Fig. 10. Präparat 9. Alkohol, Hämateïnalaun. 120fache Vergrösserung.

Degenerirte Decidua circumflexa mit einem Theile eines Zottenansatzes.

1. Aeussere faserige Schicht in Fibrin übergehend,
2. mittlere zellige Zone,
   a) mit noch erkennbaren Deciduazellen,
   b) abgeplattete nekrotische Elemente von Leukocyten durchsetzt.
3. Fibrinstreifen, der mit dem Fibrin an der Unterfläche der Zotte zusammenhängt.

bl. — Blutgerinnsel, das den Zwischenraum zwischen Zotte und Circumflexa ausfüllt.
e. — gewuchertes Zottenepithel.
f. — Fibrin.
h. — Hohlraum, von mir unbekannter Herkunft (Gefäss?).
z. — Zotte des Chorions.

Fig. 11. Präparat 6, Chromsäure, Boraxcarmin. 100fache Vergrösserung.

Zwei Gefässquerschnitte aus der Serotina in der Nähe der Ablösungsstelle von der Uteruswand. Während das Gefäss links (g_1) ausser dem die Wand überziehenden grosszelligen Gewebe noch Reste der Endothelien (e) erkennen lässt, ist von diesen in g_2 nichts mehr zu sehen. Dieses Gefäss ist nach unten (u) zu vollständig obliterirt. Im Innern der Gefässe liegen Fibringerinnsel (f), die Leukocyten einschliessen.

Gedruckt bei L. Schumacher in Berlin.

Fig. 1.



Fig. 3.

Fig. 2.



Fi

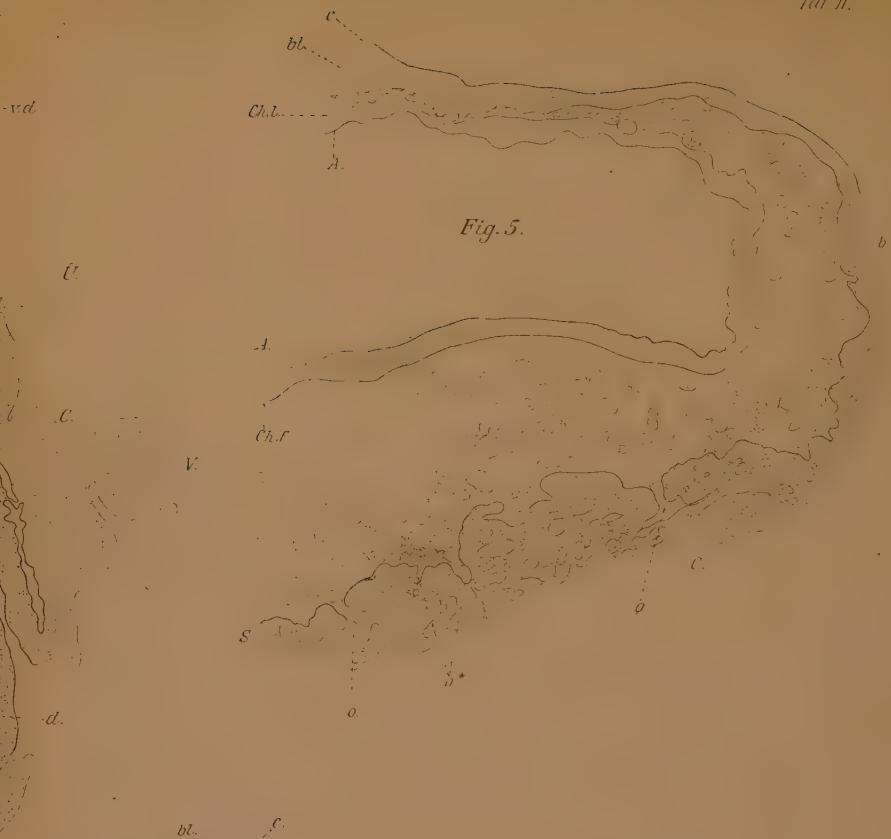

Fig. 5.

Fig. 6.



W. A. Meyn

Fig. 7.

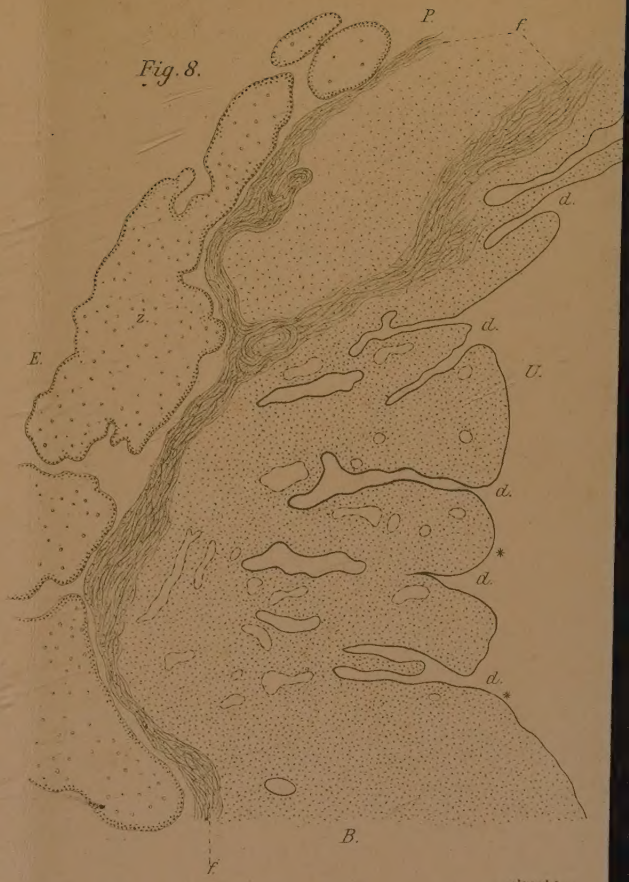

Fig. 8.

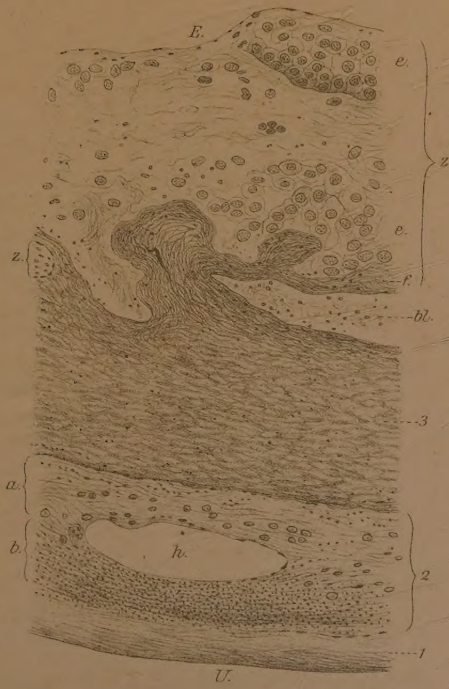

Fig. 10.

Krapf del.

Fig. 9.

Fig. 11.

W.A. Meyn. lith. Berlin S.